E – 20-047-A-80

Pruebas de imagen del ángulo pontocerebeloso y del conducto auditivo interno normal y patológico

G. Placko-Parola, J.-P. Lavieille, A. Deveze, J. Magnan, N. Girard

Las enfermedades del ángulo pontocerebeloso y del conducto auditivo interno pueden estudiarse perfectamente mediante pruebas de imagen. Estas afecciones son sobre todo de tipo tumoral: aunque el schwannoma vestibular (el más común con gran diferencia) y después el meningioma y el «quiste» epidermoide son los tres tumores más frecuentes, el abanico de las otras etiologías es muy extenso. Las pruebas de imagen actuales suelen permitir establecer su diagnóstico. La resonancia magnética es la prueba de elección para precisar la naturaleza y el origen de un síndrome expansivo del ángulo pontocerebeloso y del conducto auditivo interno: las técnicas de alta resolución permiten un estudio inframilimétrico y reconstrucciones en los tres planos del espacio. Su papel es fundamental para el diagnóstico positivo de los conflictos vasculonerviosos que afectan a los nervios facial, cocleovestibular, trigémino y mixto, así como para la cartografía vascular postoperatoria. En las enfermedades infecciosas e inflamatorias, la resonancia magnética puede poner de manifiesto enfermedades de los nervios craneales. La tomografía computarizada se utiliza para el estudio de las enfermedades del hueso temporal y del oído interno, con cortes óseos inframilimétricos en los tres planos del espacio, en especial las malformaciones como los síndromes del acueducto dilatado o el gusher del oído y las osteopetrosis o las displasias fibrosas. El papel de la angiografía cerebral es preterapéutico, antes de la realización de un tratamiento quirúrgico o endovascular.

© 2010 *Elsevier Masson SAS. Todos los derechos reservados.*

Palabras Clave: Ángulo pontocerebeloso; Conducto auditivo interno; Schwannoma; Meningioma; Quiste epidermoide; Conflictos vasculonerviosos; Parálisis facial; Malformaciones; Resonancia magnética

Plan

- **Introducción** 1
- **Técnicas de imagen** 2
  - Resonancia magnética 2
  - Tomografía computarizada 4
  - Angiografía intervencionista 5
  - Neuronavegación 5
  - Radiocirugía 5
- **Reseña anatómica** 5
  - Ángulo pontocerebeloso 5
  - Conducto auditivo interno 6
- **Patología** 7
  - Tumores 7
  - Lesiones de origen vascular 15
  - Enfermedades del hueso temporal 18
  - Lesiones inflamatorias e infecciosas 20
- **Pruebas de imagen postoperatorias** 21
  - Pruebas de imagen postoperatorias precoces 21
  - Pruebas de imagen postoperatorias tardías 21
- **Conclusión** 21

Introducción

El ángulo pontocerebeloso (APC) y el conducto auditivo interno (CAI) se consideraban antes zonas ocultas a la exploración por parte del clínico y del cirujano, pero en la actualidad son totalmente accesibles mediante técnicas no invasivas. En este contexto, las pruebas de imagen, a la cabeza de las cuales hay que citar la resonancia magnética (RM), es un instrumento de precisión destacable, que permite poner de manifiesto la intimidad anatómica de esta zona oculta, con una gran abundancia de elementos vasculonerviosos y de procesos patológicos.

De este modo, en los últimos años, las pruebas de imagen del APC y del CAI han permitido proporcionar verdaderos datos anatómicos in vivo para el clínico, lo que ofrece la posibilidad:

- de detectar tumores infraclínicos y de tamaño milimétrico;
- de seguir procesos tumorales y de conocer mejor su potencial de crecimiento;
- de orientar con mayor precisión la naturaleza de un síndrome ocupante de espacio del APC;

© 2012 Elsevier Masson SAS. Tous droits réservés. - Document téléchargé le 01/10/2012 par fraga liber (454823)

- de objetivar los conflictos vasculonerviosos;
- de asegurar un control postoperatorio fiable.

La exploración actual del APC y del CAI se realiza sobre todo mediante RM. Sin embargo, la tomografía computarizada (TC) sigue usándose como primera elección para algunas enfermedades, en especial para el estudio de las estructuras óseas. El papel de la angiografía cerebral hoy día es sobre todo preterapéutico, para evaluar las lesiones vasculares antes de cualquier tratamiento quirúrgico o endovascular o incluso de ambos. Las pruebas de imagen son también un instrumento quirúrgico que se usa como guía para la neuronavegación y son un elemento previo cuando se usan técnicas de radiocirugía *(gamma knife)*.

■ Técnicas de imagen

Resonancia magnética

La prueba de imagen utilizada en la práctica clínica habitual para el estudio del APC y el CAI es la RM, que se basa en el estudio del magnetismo de los protones de hidrógeno que componen el tejido biológico. De forma esquemática, se obtiene una imagen después de colocar al paciente en un campo magnético intenso y se envían impulsos electromagnéticos según un ángulo variable. La imagen obtenida depende de la relajación (retorno al equilibrio) de los protones de los distintos tejidos en función del tiempo, cuando se detiene el impulso. Se han descrito dos tipos de relajación de los protones:

- la relajación longitudinal, que es el registro de la señal en el eje longitudinal después de un tiempo corto (denominado tiempo de eco o TE); el corolario es la existencia de secuencias denominadas potenciadas en T1, con un tiempo de repetición (TR) y TE cortos; con este tipo de secuencia, la sustancia gris normal aparece en señal o en intensidad intermedia (gris), la sustancia blanca madura normal está en hiperseñal o hiperintensa (blanca), mientras que el líquido cefalorraquídeo (LCR) está en hiposeñal o hipointenso (negro);
- la relajación transversal, que es el registro de la señal en el eje transversal después de un tiempo más prolongado; se obtienen secuencias denominadas potenciadas en T2 (TR y TE largos); en estas secuencias la señal aparece invertida, el LCR aparece muy intenso (blanco), la sustancia gris mantiene una señal intermedia (gris) y la sustancia blanca madura es hipointensa (negra).

Esto no es más que un esquema simplista, pues los parámetros de la RM son múltiples.

Las secuencias utilizadas en la exploración del CAI y del APC son las que se suelen utilizar para la exploración del encéfalo, así como las secuencias específicas denominadas de alta resolución.

Secuencias habituales en la exploración del encéfalo

Se distinguen:

- las *secuencias potenciadas en T1:* con TR y TE cortos: se pueden utilizar cuatro secuencias potenciadas en T: turbo eco de espín (TSE, *turbo spin echo*) o eco de espín rápido (FSE, *fast spin echo*), eco de gradiente (EG), transferencia de imantación y T1 con saturación de grasa:
  - la secuencia con transferencia de imantación cada vez se utiliza menos, debido a los progresos y al desarrollo de las otras secuencias;
  - las secuencias TSE-FSE y EG son adecuadas para el estudio del APC y se realizan en cortes finos a intervalos de 2 mm;
  - la saturación de la grasa puede aplicarse a las secuencias TSE/FSE o EG. Desde hace poco tiempo, se realizan adquisiciones volumétricas con cortes contiguos cada 0,6 mm, mientras el tiempo de realización sigue siendo aceptable (menos de 3 minutos). Estas secuencias se utilizan cuando se sospecha una lesión grasa, para eliminar la imagen de la grasa o si se ha utilizado grasa para llenar una cavidad quirúrgica;
- las *secuencias potenciadas en T2* (TR y TE largos), en las que la señal aparece «invertida» respecto a T1:
  - la secuencia T2 (Fig. 1A) permite realizar una valoración excelente del parénquima cerebral que incluye el nivel de la fosa posterior (tronco del encéfalo y hemisferios cerebelosos). Sigue siendo necesaria para precisar la caracterización tisular de una lesión y diferenciar las lesiones muy celulares de aquellas que son lipomatosas, edematosas, quísticas o hemorrágicas;
  - la secuencia FLAIR se realiza en «recuperación de la inversión» potenciada en T2 para la que se ha «suprimido» la señal del agua libre, que aparece entonces en hiposeñal, adaptando el tiempo de inversión. Esta secuencia, que se utiliza mucho en la exploración cerebral, pone de manifiesto las lesiones de tipo edema, necrosis o incluso gliosis (Fig. 1B);

Figura 1. Esclerosis múltiple.
A. Secuencia en el plano axial potenciada en T2. El líquido cefalorraquídeo (LCR) y la grasa aparecen en hiperseñal, mientras que la placa de desminelinización está en hiperseñal (flecha).
B. Secuencia en el plano coronal en FLAIR (recuperación de la inversión de líquido atenuado). El LCR aparece en hiposeñal, mientras que las placas de desmielinización están en hiperseñal (flecha).
C. Secuencia en el plano axial potenciada en T1 tras la inyección intravenosa de gadolinio: el LCR está en hiposeñal y la placa de desmielinización está en hiposeñal (flecha).

© 2012 Elsevier Masson SAS. Tous droits réservés. - Document téléchargé le 01/10/2012 par fraga liber (454823)

- la secuencia eco de gradiente potenciado en T2 (T2*) objetiva los pequeños depósitos de hemosiderina que se traducen por una ausencia de señal relacionada con un artefacto de susceptibilidad magnética. Por tanto, se utiliza para buscar una hemorragia reciente o antigua;
- la *secuencia de difusión* [1] permite medir la velocidad de desplazamiento de las moléculas de agua en el seno del parénquima cerebral. Para ello se utilizan técnicas de imagen rápidas de tipo eco plano (EPI, *echo planar imaging*) y eco de espín, realizadas ambas en pulso único para evitar los artefactos de movimiento. La secuencia EPI se utiliza en el encéfalo, pero presenta artefactos de difusión a nivel de los huesos temporales. La secuencia eco de espín se utiliza en la base del cráneo para evitarlos.

Cuando no hay gradiente de difusión, las imágenes están potenciadas en T2: la aplicación de los gradientes provoca una disminución de la señal del parénquima cerebral relacionada con un reajuste de fase incompleto de los espines móviles entre ambos gradientes. La atenuación de la señal es proporcional a la movilidad de las moléculas. Permite calcular el coeficiente de difusión aparente del agua (ADC, *apparent coefficient diffusion,* medido en mm^2/s).

En la práctica, una restricción de la difusión (es decir, una disminución de la movilidad de las moléculas) se traducirá por un aumento de la señal (hiperseñal de difusión), como sucede con el edema citotóxico (transferencia de agua del medio extracelular al medio intracelular), los abscesos piógenos (hiperviscosidad del pus), los tumores compactados (meningioma, meduloblastoma) y las lesiones epidermoides [2] (epitelio estratificado que contiene restos de queratina). Su ADC es bajo.

Adquisiciones tridimensionales de alta resolución

Secuencia 3D T1 con gadolinio

Las adquisiciones tridimensionales potenciadas en T1 (flash, turbo-flash, pulso rápido de ángulo pequeño) son secuencias en eco de gradiente (TR y TE muy cortos), que permiten la realización de cortes finos (0,8-1,2 mm) en la práctica corriente y la reconstrucción en todos los planos del espacio. La adquisición se realiza después de la inyección intravenosa de un quelato de gadolinio, en proyección sagital, para evitar los efectos de repliegue, con reconstrucciones en los planos axial y coronal como mínimo. El plano de reconstrucción axial escogido suele ser el del conducto semicircular externo, es decir, con una inclinación hacia arriba de 18-20° respecto al plano del plano esfenoidal. Este plano de referencia se modifica en la exploración de las neuralgias faciales: el plano de reconstrucción axial es paralelo a la raíz del nervio trigémino, mientras que el plano de reconstrucción coronal es paralelo a la porción mastoidea del nervio facial. Estos planos de reconstrucción se escogen para permitir la realización de exploraciones de RM reproducibles tanto en el mismo paciente como entre distintos pacientes.

Esta secuencia permite una valoración de todo el encéfalo y, de forma más específica, una evaluación del nervio facial en su trayecto dentro del CAI e intrapetroso, el nervio cocleovestibular, las estructuras vasculares (venosas o arteriales), así como la señal de la cóclea y del vestíbulo. Es la adquisición de elección para valorar la barrera hematonerviosa. El tiempo de adquisición es totalmente aceptable, de alrededor de 4 minutos dependiendo de la matriz utilizada.

Secuencia 3D CISS (interferencia constructiva en estado estacionario) [3-7]

Las adquisiciones tridimensionales potenciadas en T2 (3DFT-CISS, transformada de Fourier tridimensional-interferencia constructiva en estado estacionario) son secuencias en eco de gradiente que permiten la realización de cortes inframilimétricos (0,5-0,8 mm) y la reconstrucción en los distintos planos del espacio. Los planos de reconstrucción utilizados son idénticos a los citados con anterioridad. Como es evidente, dependiendo de la enfermedad que se estudie, pueden utilizarse otros planos de reconstrucción. Estas imágenes aportan un contraste excelente entre las distintas estructuras del CAI y del APC. El efecto «cisternográfico» (debido a que el LCR es muy intenso, es decir, blanco) que se obtiene con esta secuencia permite una visualización excelente de los vasos (sobre todo de las arterias) que aparecen en hiposeñal, del pedículo nervioso acusticofacial, que es isointenso, con el parénquima cerebral (gris claro), así como del hueso. El tiempo de adquisición es del orden de 5-7 minutos en función del número de cortes utilizados.

Las reconstrucciones en el espacio [7, 8] mediante programas informáticos aún están en sus comienzos, pero en un futuro próximo permitirán una «endoscopia virtual» preoperatoria, que será útil para el estudio de los conflictos vasculonerviosos.

Secuencia 3D FASE (eco de espín asimétrico rápido) [6, 8]

Esta secuencia, que se utiliza en ocasiones (sobre todo por los equipos japoneses) es de tipo RARE (adquisición rápida con realce de la relajación) que también permite una reconstrucción en los tres planos del espacio. Parece al menos igual de rentable que la secuencia CISS [6].

Secuencias de angiorresonancia magnética

Pueden utilizarse tres técnicas de angiorresonancia magnética (ARM).

Secuencia de «tiempo de vuelo» (TOF, *time of flight*) [9]

En la ARM por tiempo de vuelo, se optimizan las secuencias de eco de gradiente compensadas en flujo para dar prioridad a la señal vascular respecto a la de los tejidos vecinos.

La magnitud de la señal vascular depende de la velocidad y del tipo de flujo estudiado, venoso o arterial. La adición de gadolinio a esta secuencia permite un estudio tanto de las estructuras arteriales como de las venosas, a la vez que se conserva una señal tisular.

Después de la adquisición, pueden realizarse dos tipos de reconstrucciones:
- en modo MIP (proyección de intensidad máxima), para el estudio de los grandes troncos arteriales;
- en modo MPR (reconstrucción con programa multiplano), para el análisis simultáneo de las estructuras vasculares y nerviosas, que está especialmente adaptado para el estudio del CAI, del APC y de los conflictos vasculonerviosos [10].

Angiografía dinámica por resonancia magnética [11]

La ARM dinámica se basa en una secuencia en eco de gradiente volumétrica que se repite alrededor de cada segundo. El volumen de adquisición, que tiene un grosor comprendido entre 8 y 10 cm, se repite unas treinta veces durante el paso del gadolinio por los vasos, lo que permite un estudio dinámico de la circulación arteriovenosa cerebral, que es útil para evaluar las malformaciones arteriovenosas y las tromboflebitis cerebrales (Fig. 2).

Angiografía por resonancia magnética con inyección de gadolinio

Se utiliza una secuencia muy rápida en eco de gradiente volumétrico. El tiempo de adquisición es muy

© 2012 Elsevier Masson SAS. Tous droits réservés. - Document téléchargé le 01/10/2012 par fraga liber (454823)

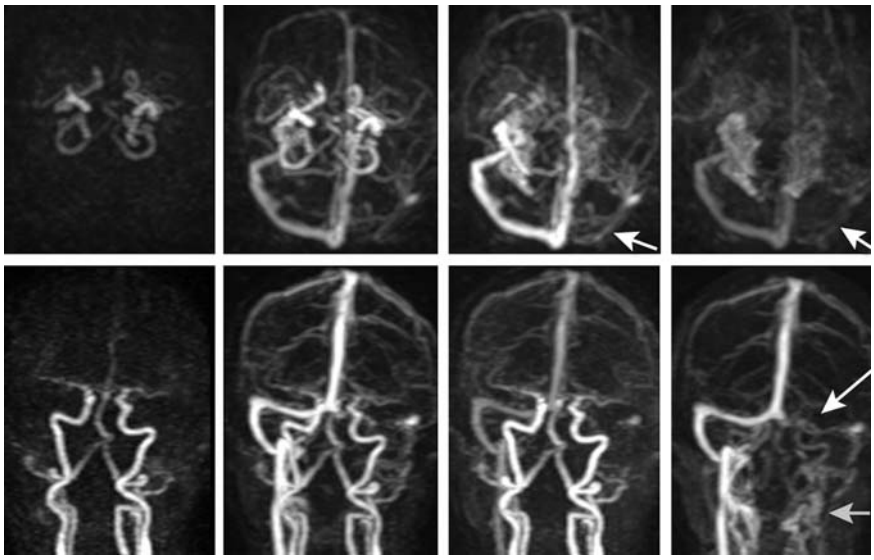

Figura 2. Angiografía dinámica por resonancia magnética con gadolinio. La secuencia permite visualizar el flujo sanguíneo en las estructuras arteriales y después venosas, con reconstrucciones en los tres planos del espacio, que en este caso son coronales (abajo) y axiales (arriba). Obsérvese la presencia de una tromboflebitis del seno transverso izquierdo (flechas blancas) y la trombosis de la vena yugular interna izquierda (abajo: flecha gris).

corto, inferior a 30 segundos. La inyección de gadolinio provoca una hiperseñal vascular intensa debido al gran acortamiento del tiempo de relajación T1 de la sangre circulante durante el paso del bolo de contraste a las arterias. Esta técnica se utiliza para estudiar los troncos supraaórticos y, en menos ocasiones, para el estudio del APC.

Otras secuencias

En función de las enfermedades estudiadas, sobre todo en las enfermedades tumorales, pueden realizarse secuencias de perfusión y de espectrometría de protones para precisar la naturaleza de una lesión (lesión exofítica del tronco del encéfalo, por ejemplo).

Secuencia de perfusión con inyección de gadolinio [12]

La secuencia de perfusión con inyección de gadolinio se basa en el análisis mediante RM de las modificaciones de señal inducidas por el primer paso de un contraste paramagnético (quelato de gadolinio), que se inyecta en bolo. A partir de la curva de señal en función del tiempo, se obtienen numerosos parámetros que reflejan la hemodinámica local y locorregional. Esta secuencia se utiliza para el estudio precoz de los accidentes vasculares isquémicos, pero también en las enfermedades tumorales con el fin de poner de manifiesto una neoangiogénesis o una rotura de la barrera hematoencefálica.

Espectroscopia por resonancia magnética [13]

La espectroscopia por resonancia magnética permite la detección in vivo de los metabolitos a nivel de un único vóxel (monovóxel): se utiliza con dos tiempos de eco (un TE corto de 30 mseg y un TE largo de 135 mseg), de modo que se obtienen dos espectros que permiten una orientación etiológica en las enfermedades tumorales [14].

La imagen metabólica (CSI, *chemical shift imaging*) consiste en registrar la información espectroscópica de un conjunto de vóxeles, en uno o varios cortes (2D) o en volumen: esta técnica, aún en fase de desarrollo, permite además elaborar cartografías metabólicas para cada metabolito detectado.

> **“ *Punto fundamental***
>
> • Las secuencias T1, T2, T2* y T2 FLAIR son secuencias «estándar», que permiten el estudio del encéfalo.
> • Las secuencias 3D CISS y 3D T1 con gadolinio son secuencias de alta resolución que permiten realizar reconstrucciones multiplano. La secuencia 3D CISS es necesaria para el estudio del APC y de los nervios craneales.
> • Las secuencias de difusión se utilizan para los accidentes vasculares isquémicos, los tumores, los abscesos y para poner de manifiesto las lesiones epidermoides.
> • La secuencia «TOF» con gadolinio permite el estudio de las relaciones vasculonerviosas a nivel de los APC.

Tomografía computarizada

La adquisición helicoidal mediante TC multicorte permite un estudio fino y preciso de las estructuras óseas de los huesos temporales y, sobre todo, para las malformaciones, los traumatismos y los tumores óseos [15]. La adquisición se realiza en cortes finos, inframilimétricos (0,6 mm) y requiere constantes elevadas. Se efectúa con un filtro óseo en resolución ultraalta, dando prioridad a la reconstrucción espacial frente al estudio de las densidades. La inyección intravenosa de contraste yodado no es útil para el análisis de las estructuras óseas, pero sigue siendo necesaria para explorar las enfermedades tumorales.

Las reconstrucciones se realizan en el plano del conducto semicircular externo en proyección axial (es decir, con inclinación hacia arriba de 18-20° respecto al plano del plano esfenoidal) y abarcan la totalidad del hueso temporal. En el plano coronal, las reconstrucciones se efectúan en paralelo a la porción mastoidea del nervio facial (3.ª porción). El grosor de corte es de 0,4-0,7 mm, con intervalos de corte de 0,1-0,3 mm.

© 2012 Elsevier Masson SAS. Tous droits réservés. - Document téléchargé le 01/10/2012 par fraga liber (454823)

Las consolas actuales permiten una visualización en los tres planos del espacio y una reconstrucción volumétrica.

La TC puede realizarse de entrada cuando está contraindicada la RM, pero en la mayoría de las ocasiones se efectúa como segunda elección, después de la RM en las enfermedades del APC, sobre todo antes de la operación para precisar la vía de acceso (translaberíntica/retrosigmoidea/infralaberíntica) en función de un posible prolapso sigmoideo o de una neumatización petrosa extensa.

En algunas indicaciones, sobre todo en el postoperatorio en busca de una dehiscencia meníngea en el contexto de una rinorrea u otorrea, se puede efectuar una adquisición por TC después de la inyección de contraste yodado por vía intratecal, de modo que el LCR aparece hiperdenso y las estructuras vasculares y nerviosas, isodensas.

Angiografía intervencionista

Esta técnica irradiante e invasiva consiste en inyectar un producto de contraste yodado opaco a los rayos X directamente en el vaso que se va a estudiar, mediante un catéter que se coloca por vía femoral en la mayoría de las ocasiones o a veces por vía radial, tras lo que se llevan a cabo radiografías digitales con cadencias muy rápidas, que permiten visualizar «en tiempo real» el paso del producto de contraste.

Cada vez se usa más como primer paso en una intervención de radiología intervencionista vascular: embolización, colocación de una endoprótesis endoluminal.

Neuronavegación

Se trata de un instrumento quirúrgico de guía por imagen, que se emplea sobre todo en neurocirugía.

En primer lugar, se adquieren las imágenes de TC o de RM, que a continuación se transfieren al sistema de guiado. Después de relacionar la posición del paciente en el quirófano con las imágenes adquiridas, se puede proceder a una planificación preoperatoria y después a una navegación intraoperatoria: existe una relación interactiva entre la posición del bisturí a nivel de la zona que se va a intervenir y su posición virtual en las imágenes preoperatorias. Esta técnica cada vez se utiliza más para la cirugía endoscópica nasal del nivel anterior, pero también para la cirugía lateral de la base del cráneo.

Radiocirugía

La radiocirugía (*gamma knife* o bisturí gamma) es una técnica de radioterapia dirigida en condiciones esterotáxicas: el método consiste en aplicar en una única vez una dosis elevada de radiaciones ionizantes en un volumen lesional limitado que se determina previamente mediante una prueba de imagen tridimensional (TC o RM).

Para algunos equipos, este tratamiento constituye una alternativa a la cirugía clásica en los schwannomas vestibulares o del trigémino [16], aunque sigue siendo objeto de debates y de controversias.

■ Reseña anatómica

Ángulo pontocerebeloso

Definiciones y límites

La cara anterior del cerebelo forma un ángulo profundo con la cara anterior de la unión bulbopontina: se trata del trígono (ángulo) pontocerebeloso, que presenta un eje mayor oblicuo en sentido inferior, posterior y lateral y un eje menor casi transversal, que corresponde al paquete acusticofacial.

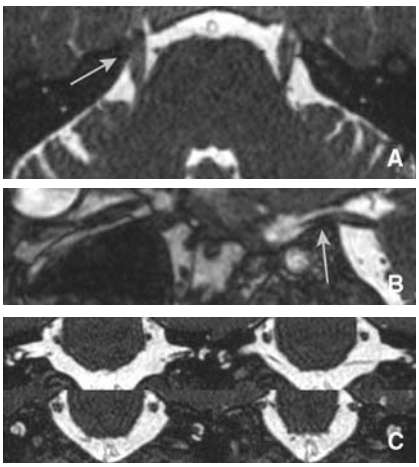

Figura 3. Anatomía radiológica de los nervios trigéminos (V) (flechas). Secuencia 3D T2 CISS (interferencia constructiva en estado estacionario), reconstrucción axial (A), sagital en el plano del V (B) y coronal (C) de atrás hacia delante.

Las estructuras anatómicas cercanas constituyen sus límites:

- en la parte superior, la tienda del cerebelo;
- en la parte anterolateral: el vértice petroso unido a la lámina cuadrilátera;
- en la parte medial, la unión bulbopontina y el origen aparente del nervio abducens (motor ocular externo, VI), que aparece en forma de seis a ocho filetes muy delgados en la unión del bulbo raquídeo y el puente, en el surco bulbopontino;
- en la parte posterior: el hemisferio cerebeloso y el ángulo existente entre el cerebelo y el tronco del encéfalo;
- en la parte inferior: la masa lateral del occipital.

Contenido

El CAI está ocupado por una cisterna subaracnoidea que contiene nervios craneales, arterias y venas.

Los nervios craneales de esta región pueden separarse en tres grupos.

Grupo superior

El grupo superior consta de:

- el nervio abducens (VI, motor ocular externo);
- el nervio trigémino (V) [17]: el origen aparente se sitúa a nivel de un pequeño surco oblicuo muy corto *(sulcus trigemini)*, localizado en la unión del tercio superior y los dos tercios inferiores del puente. Se sitúa en una posición anterosuperior y atraviesa la parte superior del trígono pontocerebeloso. Después alcanza la escotadura trigeminal del borde superior del hueso temporal en el cavum de Meckel y se divide de forma clásica en tres ramos: nervio oftálmico (V1), nervio maxilar (V2) y nervio mandibular (V3) (Fig. 3).

Grupo medio

El grupo medio está constituido por el **paquete acusticofacial** [18]. Este paquete vasculonervioso sigue una dirección oblicua en sentido superior, anterior y lateral a partir del surco bulbopontino hasta el orificio del conducto auditivo interno, en el que se introduce.

La parte nerviosa de este paquete está constituida por el nervio facial (VII) en situación superomedial (o parte anterosuperior), por el nervio intermedio (VIIbis) en el centro y por el nervio vestibulococlear (VIII) en la zona inferolateral (o parte posteroinferior), rodeados por una misma vaina de piamadre [18] (Fig. 4).

© 2012 Elsevier Masson SAS. Tous droits réservés. - Document téléchargé le 01/10/2012 par fraga liber (454823)

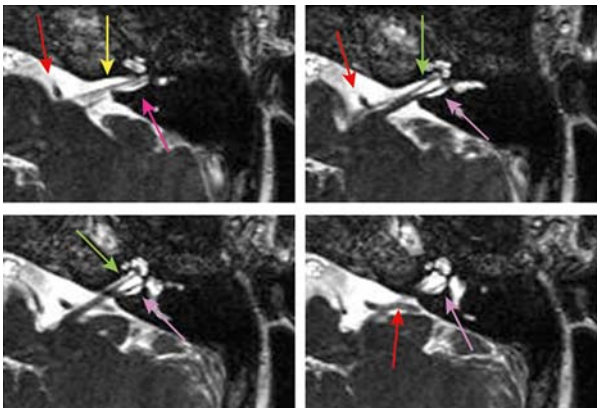

Figura 4. Anatomía radiológica del paquete acusticofacial. Secuencia T2 CISS (interferencia constructiva en estado estacionario), reconstrucciones axiales del conducto auditivo interno (CAI) izquierdo, de arriba hacia abajo. El nervio facial (flecha amarilla) está situado en posición anterosuperior en el interior del CAI, el nervio coclear (flecha verde) en posición anteroinferior, el nervio vestibular superior (flecha rosa) en posición posterosuperior y el nervio vestibular inferior (flecha rosa claro) en situación posteroinferior. La arteria cerebelosa anteroinferior (ACAI) (flecha roja) contacta con el paquete acusticofacial.

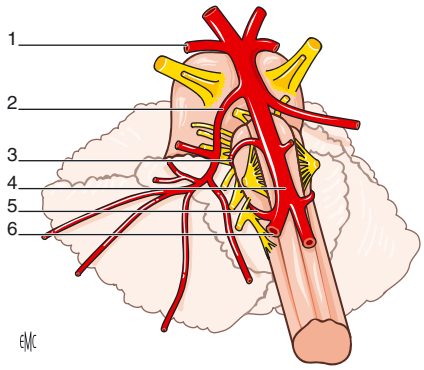

Figura 5. Anatomía de las arterias implicadas en los conflictos vasculonerviosos. Las arterias cerebelosas posteroinferiores nacen de las arterias vertebrales. Las arterias cerebelosas anteroinferiores lo hacen del tronco basilar y de ellas surge la arteria auditiva interna, que también puede nacer directamente del tronco basilar. Las arterias cerebelosas superiores nacen del extremo superior del tronco basilar, antes de su bifurcación. 1. Arterias cerebelosas superiores; 2. arterias cerebelosas anteroinferiores; 3. arteria auditiva interna; 4. tronco basilar; 5. arterias cerebelosas posteroinferiores; 6. arterias vertebrales.

Nervio facial (VII). El nervio facial se forma por la unión (a partir del ganglio geniculado) de dos nervios diferentes en su origen, un nervio motor y un nervio sensitivo.

- El nervio motor es el nervio facial propiamente dicho. Se origina en la parte media del surco bulbopontino, por encima del área retroolivar del cordón lateral del bulbo raquídeo, por delante de los nervios mixtos IX, X y XI y sobre la vertical que pasa por el origen aparente del nervio trigémino (V). Esta raíz motora está constituida por la reunión de cinco a seis filetes en un tronco nervioso, al principio aplanado y después redondeado, que discurre por la parte superior del paquete acusticofacial;
- el nervio intermedio (la raíz sensitiva) es más delgado que el nervio facial. Está situado entre el nervio facial por encima y el nervio vestibular por debajo, en el seno del paquete acusticofacial y después penetra en el surco bulbopontino, un poco por detrás y lateralmente a él, después de dividirse en dos o tres filetes.

Nervio vestibulococlear (VIII). Es un nervio exclusivamente sensorial, que consta de dos raíces distintas: la raíz vestibular, que transporta las informaciones sobre el equilibrio, y la raíz coclear, que transmite las informaciones auditivas. Penetra en el neuroeje a nivel del surco bulbopontino, en la fosita lateral del bulbo raquídeo, en situación lateral y dorsal respecto a los nervios intermedio y facial [18]. Presenta un trayecto común con el VII hasta el fondo del conducto auditivo interno.

En el paquete acusticofacial, el nervio vestibulococlear, que está ligeramente excavado en forma de surco, es el más bajo de los tres nervios (Fig. 4).

Grupo inferior

Los nervios mixtos son el nervio glosofaríngeo (IX), el nervio vago (X) y el nervio espinal (XI). Su origen aparente se sitúa a nivel del surco colateral posterior del bulbo raquídeo o surco de los nervios mixtos [17]. Se dirigen en sentido horizontal hacia el agujero yugular (agujero rasgado posterior).

Vasos

A estos tres pedículos nerviosos se asocian los vasos de esta región, que son, de abajo hacia arriba [19] (Fig. 5):

- la *arteria cerebelosa posteroinferior* (ACPI) o arteria cerebelosa inferior, que nace en la mayoría de los casos de la arteria vertebral. Acompaña a los nervios mixtos y se distribuye por la parte posterior de la cara inferior del cerebelo;
- la *arteria cerebelosa anteroinferior* (ACAI) o arteria cerebelosa media, procedente en la mayoría de los casos de la parte inferior del tronco basilar y que suele estar en situación ventral o entre los elementos del paquete acusticofacial. Sus colaterales son la arteria laberíntica y la arteria subarqueada. Sus ramas terminales se ramifican sobre la cara anterior del cerebelo;
- la *arteria laberíntica* nace por lo general del bucle de la arteria cerebelosa anteroinferior descrita a nivel del conducto auditivo interno. También puede nacer directamente de la arteria basilar, en cuyo caso sigue a los nervios en toda su longitud. Proporciona ramas destinadas al vestíbulo y a la cóclea;
- la *arteria cerebelosa superior* (ACS) nace del extremo superior del tronco basilar, cerca de su bifurcación, rodea las caras laterales de los pedúnculos cerebrales y se ramifica sobre la cara superior del cerebelo;
- las *venas cerebelosas* no siguen a sus arterias homónimas y drenan en los senos petrosos superiores e inferiores e incluso directamente en la vena yugular interna o en otros senos venosos. Las venas petrosas superiores o venas de Dandy constituyen el drenaje mayoritario del APC y en ellas drenan sobre todo las venas pontina transversa, pontotrigémina y cerebelosa media [18].

Conducto auditivo interno

El CAI aparece como una invaginación de los espacios subaracnoideos en la unión de los tercios anterior y medio de la cara endocraneal del hueso temporal. A través de él pasa el paquete acusticofacial [18], acompañado y vascularizado por la arteria laberíntica. El CAI mide como promedio 11 mm de profundidad, con un diámetro medio de 4,5 mm. Se dirige en sentido inferolateral, describiendo un eje de 15° respecto al plano de Francfort (plano que pasa por el punto más inferior de la órbita y el punto más elevado del conducto auditivo externo) y está separado del eje del hueso temporal por un ángulo de 45° abierto en sentido medial. El poro acústico u orificio interno tiene forma ovoide y mide 5 mm por 9 mm de largo.

© 2012 Elsevier Masson SAS. Tous droits réservés. - Document téléchargé le 01/10/2012 par fraga liber (454823)

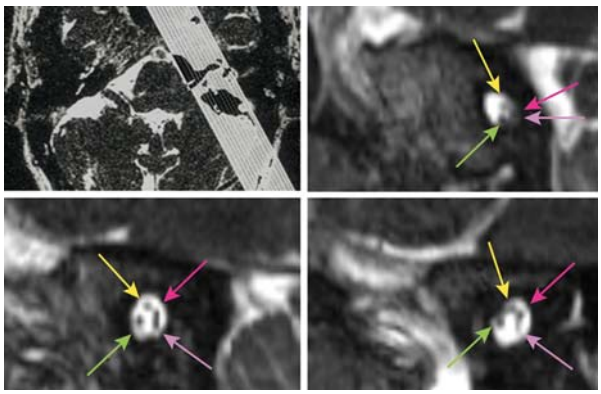

Figura 6. Anatomía radiológica del paquete acusticofacial. Secuencia T2 CISS (interferencia constructiva en estado estacionario), reconstrucciones coronales oblicuas perpendiculares al eje del conducto auditivo interno (CAI) izquierdo, de medial a lateral. El nervio facial (flecha amarilla) tiene una situación anterosuperior en el interior del CAI, el nervio coclear (flecha verde) es anteroinferior, el nervio vestibular superior (flecha rosa) es posterosuperior y el nervio vestibular inferior (flecha rosa claro) es posteroinferior.

De forma esquemática, se puede dividir en cuatro compartimentos [20] (Fig. 6):
- la parte anterosuperior, con el nervio facial y el VII bis situado en la parte posterior e inferior del VII;
- la parte anteroinferior, con el nervio coclear;
- la parte posterosuperior, con el nervio vestibular superior (o nervio utriculoampular);
- la parte posteroinferior, con el nervio vestibular inferior (nervio sacular), de la que se desprende el nervio ampular posterior a nivel del agujero singular.

El fondo del CAI (fundus) se divide en dos niveles por una cresta ósea horizontal: la cresta transversa o cresta falciforme. El nivel superior está separado por una cresta vertical más o menos marcada, denominada barra de Bill (esta cresta es una referencia quirúrgica visible durante el acceso translaberíntico del CAI).

El sector anterosuperior que queda delimitado de este modo se denomina «área del nervio facial» y contiene el VII y el VII bis. El sector situado bajo la cresta transversa contiene en la parte anterior el nervio coclear (área coclear) y en la posterior los nervios sacular y ampular posterior (área vestibular inferior). El sector posterior es el área vestibular superior y contiene los nervios ampulares lateral y anterior, así como el nervio utricular.

■ Patología

Tumores

Alrededor del 10% de los tumores intracraneales se origina en el APC.

De forma esquemática, los tumores del APC se pueden clasificar en tres categorías:
- lesiones extraaxiales intradurales:
  - frecuentes: el schwannoma vestibular (60-90% de las lesiones del APC), el meningioma y el «quiste» epidermoide [21];
  - raras: los schwannomas no vestibulares, las otras lesiones de aspecto quístico y las masas vasculares;
- masas extradurales: tumores de origen óseo y paragangliomas;
- lesiones intraaxiales: astrocitomas, ependimoma, papiloma, hemangioblastoma.

Schwannomas

Los schwannomas representan alrededor del 8% de los tumores primarios intracraneales y suelen aparecer en adultos. Los schwannomas sólo constituyen el 2% de los tumores de la fosa posterior en la edad pediátrica.

Schwannoma vestibular

Este tumor suele denominarse neurinoma del acústico. Se trata de una neoplasia benigna que se origina a expensas del nervio vestibular, a partir de la proliferación de células de Schwann de su vaina de mielina, por lo general después de una mutación puntual o de pérdidas de alelos del gen *NF2* situado en el cromosoma 22.

Constituyen el 60-90% de los tumores del APC [21] y el 8% de los tumores intracraneales. Se encuentran con más frecuencia en adultos. Alrededor del 7% de los pacientes que tienen un schwannoma vestibular presenta una neurofibromatosis de tipo 2 [22].

Clínica. La presentación clínica inicial más frecuente es una hipoacusia progresiva, que se encuentra en el 86 [23] al 95% [24] de las series.

Se han descrito otros signos, como acufenos (86-51%) [24], que son más frecuentes en los schwannomas pequeños, una hipoacusia súbita (el 5% de estas hipoacusias corresponde a schwannomas) [25] y desequilibrio.

No es excepcional que la presentación sea atípica (3,7% de los casos) en forma de náuseas, vómitos y vértigo. Los signos de sufrimiento del nervio facial y del nervio trigémino siguen correspondiendo a los schwannomas voluminosos y se observan con menos frecuencia, porque el diagnóstico cada vez es más precoz, gracias a la mayor accesibilidad a la RM.

El número creciente de RM negativas por una sospecha de tumor del ángulo pontocerebeloso destaca la necesidad de solicitar esta prueba de forma «razonada» y argumentada de dicha exploración como primera elección: el valor discriminativo de las pruebas funcionales audiovestibulares sigue siendo esencial.

Pruebas de imagen. La TC puede mostrar en ocasiones un ensanchamiento del CAI.

La RM es un elemento esencial para el diagnóstico, la evaluación del estadio preoperatorio, así como la vigilancia.

Por lo general, se trata de una lesión redondeada u ovalada en el APC y tubular en el CAI, bien delimitada y que se desarrolla a expensas del nervio vestibular. Se presenta:
- en isoseñal con la corteza en imágenes potenciadas en T1;
- en isoseñal o ligeramente hiperseñal respecto a la corteza en imágenes potenciadas en T2:
  - perfilado por la secuencia CISS;
  - con un intenso realce tras la inyección de gadolinio;
  - habitualmente no calcificado y homogéneo.

Las características atípicas o infrecuentes son:
- una presentación quística o parcialmente hemorrágica [26], que corresponde sobre todo a las lesiones mayores de 2,5 cm;
- la presencia de calcificaciones;
- una hemorragia intratumoral, que aparece en forma de hiper o hiposeñal en T1 en función del tiempo de evolución de la hemorragia.
- se ha descrito un realce de la duramadre como en los meningiomas, pero es menos habitual [27].

El estudio se realiza de entrada mediante RM o con TC si la RM está contraindicada.

La conferencia de consenso de Kyoto [28] ha definido las «reglas de interpretación de la RM» para homogeneizar la clasificación de los schwannomas vestibulares en seis estadios: lesión intrameatal pura y cinco estadios extrameatales en función del tamaño (Cuadro I).

Se distinguen los schwannomas de crecimiento intrameatal puro, en los que las mediciones se realizan según el eje del CAI para la longitud y en perpendicular para

© 2012 Elsevier Masson SAS. Tous droits réservés. - Document téléchargé le 01/10/2012 par fraga liber (454823)

Cuadro I.
Clasificación del tamaño de los schwannomas vestibulares en la RM según la conferencia de Kyoto [28].

Tumor intrameatal		0 (extrameatal)
Tumor extrameatal	Pequeño	1-10 mm
	Mediano	11-20 mm
	Medianamente grande	21-30 mm
	Grande	31-40 mm
	Gigante	>40 mm
Precisar	Si el fondo del conducto auditivo interno está invadido	
	Si hay un componente quístico	

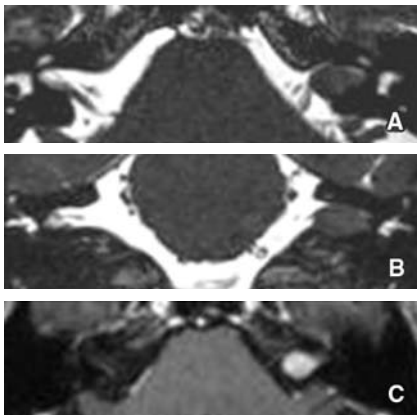

Figura 7. Schwannoma vestibular izquierdo de desarrollo intrameatal puro. Lesión en isoseñal en secuencia 3D T2 CISS (interferencia constructiva en estado estacionario), reconstrucción axial (A) y coronal (B), perfilada por el líquido cefalorraquídeo que presenta un realce intenso después de la inyección de gadolinio (C). Obsérvese el ensanchamiento del conducto auditivo interno (CAI).

la anchura (Fig. 7). Para los demás schwannomas extrameatales (Fig. 8), el tamaño del tumor se evalúa por mediciones lineales en milímetros, usando el mayor diámetro extrameatal. La RM debe distinguir con claridad el componente intrameatal del componente extrameatal y medir el diámetro mayor extrameatal, que sólo sirve de referencia para la vigilancia (el tamaño de ambos componentes no se debe sumar).

Algunos equipos y algunas descripciones de la literatura aún siguen utilizando la clasificación de Koos, que data de 1976 [29] y que se recuerda de forma breve en el Cuadro II.

Por otra parte, la utilización de la medición volumétrica, aunque parece más precisa [30], sigue dependiendo de los algoritmos utilizados y no modifica el tratamiento.

La RM también permite precisar:
- el aspecto quístico o no del tumor;
- la invasión del fondo del CAI: cuando está libre, esto representa un elemento favorable para la conservación de la audición.

La penetración tumoral en el CAI puede precisarse según una clasificación específica en tres grados [31] (Cuadro III).

Gracias a los progresos de la RM y a una mayor accesibilidad a la misma, en la actualidad los schwannomas se descubren muy pronto y en ocasiones apenas miden 2 mm. Por tanto, la RM adquiere un papel destacado en la vigilancia de estas lesiones (Fig. 9).

La evolución natural de estas lesiones tiende hacia un aumento del tamaño: el crecimiento medio de un

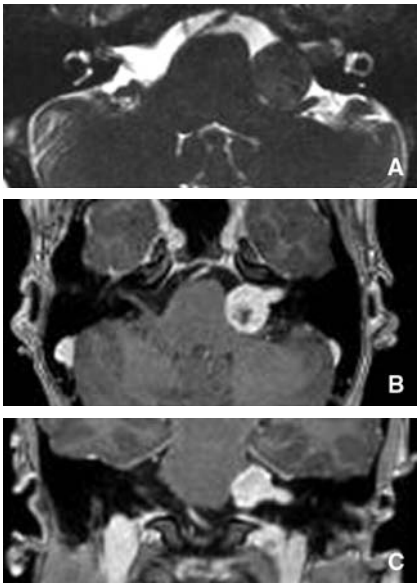

Figura 8. Schwannoma vestibular extrameatal. Lesión en isoseñal perfilada por el líquido cefalorraquídeo en secuencia 3D T2 CISS (interferencia constructiva en estado estacionario) (A), con un intenso realce después de la inyección de gadolinio, reconstrucción axial (B) y coronal (C). Schwannoma vestibular extrameatal grande (>3 cm) de grado 3 (que ocupa el fondo del conducto auditivo interno [CAI]).

Cuadro II.
Clasificación del tamaño de los schwannomas vestibulares según Koos [29].

Estadio 1	Tumor intrameatal
Estadio 2	Tumor desarrollado también en el ángulo, pero a distancia del tronco del encéfalo
Estadio 3	Tumor que llena el ángulo pontocerebeloso, pudiendo deformar el tronco, pero sin desplazar el 4.° ventrículo
Estadio 4	Tumor que desplaza en tronco del encéfalo y el 4.° ventrículo

Cuadro III.
Clasificación de la penetración tumoral en el conducto auditivo interno en la resonancia magnética (RM).

Grado 1	Tumor que ocupa menos de la mitad de la longitud del conducto
Grado 2	Tumor que ocupa más de la mitad de la longitud del conducto, pero respeta su fondo
Grado 3	Tumor que llena la fosita coclear en el fondo del conducto

schwannoma sería de 1-3 mm/año [27]. Es probable que no sea lineal y que dependa de la magnitud de la neovascularización [32]. Alrededor del 30% de las lesiones extrameatales aumenta de tamaño en los cinco primeros años [33].

Por tanto, como primera elección se propone una revisión al año con RM de los schwannomas menores de 15 mm y después una vigilancia anual durante los primeros cinco años si no se modifica su tamaño [33].

El tratamiento es quirúrgico por vía retrosigmoidea [34], retrolaberíntica o suprapetrosa o bien con radioterapia dirigida (bisturí gamma) según algunos equipos.

En pocas ocasiones, el schwannoma se desarrolla a nivel de la parte coclear pura del nervio cocleovestibular

© 2012 Elsevier Masson SAS. Tous droits réservés. - Document téléchargé le 01/10/2012 par fraga liber (454823)

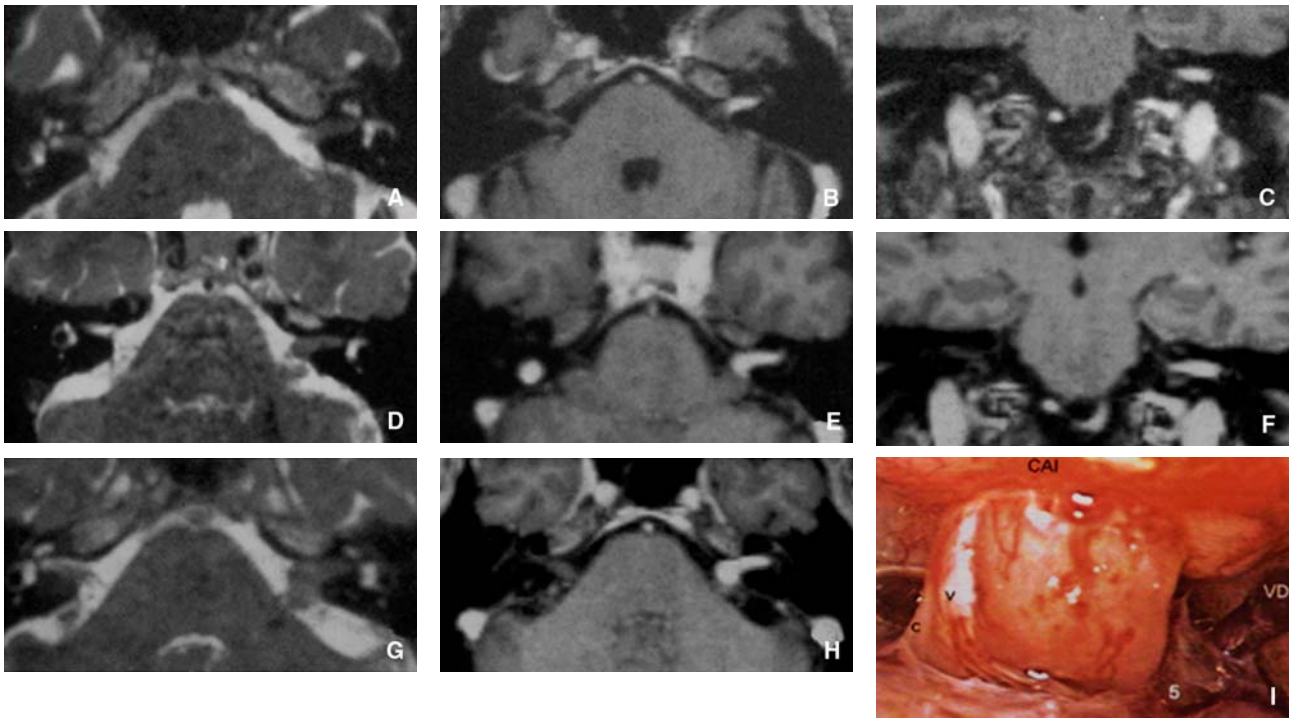

Figura 9. Schwannoma vestibular: tres exploraciones mediante RM con 1 año de intervalo.
A, B, C. Schwannoma intrameatal izquierdo, en cortes axial CISS (interferencia constructiva en estado estacionario) (A), axial (B) y coronal (C) en secuencia 3D T1 tras la inyección de gadolinio: lesión tubular, isointensa en la corteza en T2 (A) y que realza por el contraste (B, C).
D, E, F. Mismo paciente 1 año después, cortes axial CISS (D), axial (E) y coronal (F) en secuencia 3D T1 tras la inyección de gadolinio; aumento de volumen a nivel del poro acústico.
G, H, I. Mismo paciente a los 2 años, cortes axiales CISS (G), axial 3D T1 tras la inyección de gadolinio (H) y vista endoscópica intraoperatoria (I); el neurinoma ha progresado aún más y contacta con la protuberancia. CAI: conducto auditivo interno; v: nervio vestibular; c, nervio coclear, VD: vena de Dandy; 5: nervio trigémino.

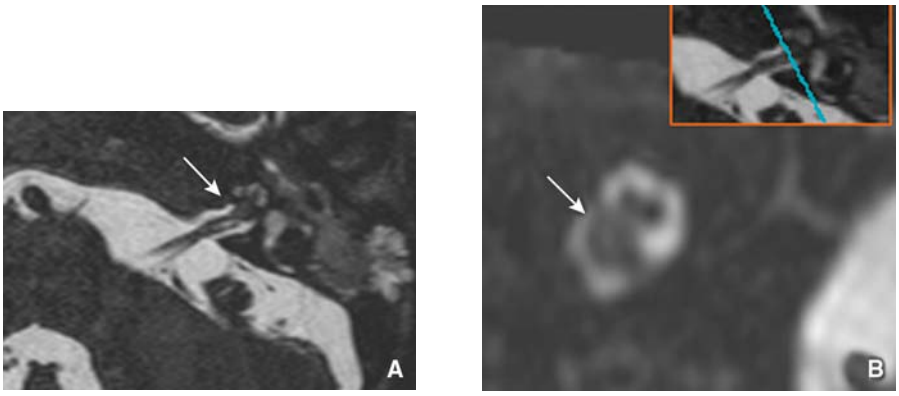

Figura 10. Schwannoma del nervio coclear. Secuencia 3D CISS CISS (interferencia constructiva en estado estacionario) en el plano axial (A) y oblicuo en perpendicular al conducto auditivo interno (CAI) (B). Pequeño schwannoma intrameatal desarrollado a expensas del nervio coclear, porque está situado a nivel del cuadrante anteroinferior del CAI en las reconstrucciones oblicuas (flecha).

(5% de los casos); se trata entonces de lesiones pequeñas (5-8 mm) y se sospecha por una disminución marcada de la audición [35, 36], en ocasiones acufenos y sin síndrome vestibular asociado [37]. La RM es sugestiva cuando muestra un schwannoma localizado a nivel del compartimento inferior de la pared anterior del CAI (Fig. 10).

Neurofibromatosis de tipo 2 (NF2) [38]

La NF2 afecta a alrededor de 1/40.000 personas. Es una enfermedad genética autosómica dominante debida a una mutación localizada en el cromosoma 22, en la parte que codifica una proteína denominada schwannomina.

La mayor parte de los casos corresponden a neomutaciones y la penetrancia es muy alta. Un paciente se considera afectado por una NF2 si presenta schwannomas vestibulares bilaterales o si un progenitor en primer grado está afectado por NF2 y el paciente presenta un schwannoma vestibular unilateral o bien dos de las siguientes lesiones: neurofibroma, meningioma, glioma, otros schwannomas, cataratas juveniles o ependimomas [22] (Fig. 11). Los signos dermatológicos asociados son infrecuentes (manchas café con leche, neurofibromas cutáneos o subcutáneos).

Schwannoma del nervio facial

Se trata de una lesión infrecuente, de la que sólo se han publicado poco más de 300 casos en la literatura desde su descripción en 1930 [39, 40]. En la serie de May, compuesta por 197 tumores responsables de parálisis facial, el schwannoma se encuentra en 35 casos [41]; es

© 2012 Elsevier Masson SAS. Tous droits réservés. - Document téléchargé le 01/10/2012 par fraga liber (454823)

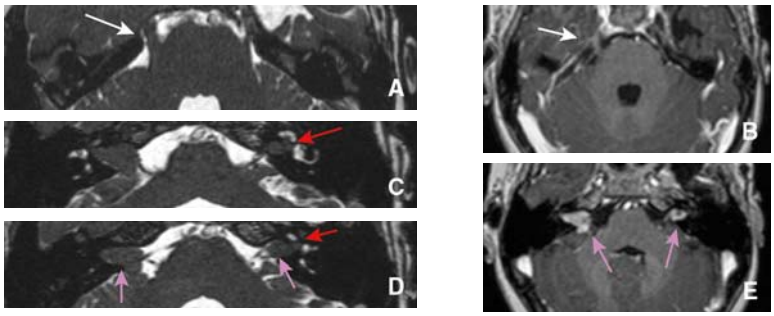

Figura 11. Paciente con una neurofibromatosis de tipo 2. Engrosamiento del nervio trigémino derecho (flecha blanca) en la secuencia 3D T2 CISS (interferencia constructiva en estado estacionario) (A), que realza en T1 tras la inyección de gadolinio (B) (¿meningioma del V?). Schwannomas vestibulares bilaterales en la secuencia 3D T2 CISS (C, D), en isoseñal, que realzan en T1 tras la inyección de gadolinio (E), obsérvese el componente coclear (flecha roja).

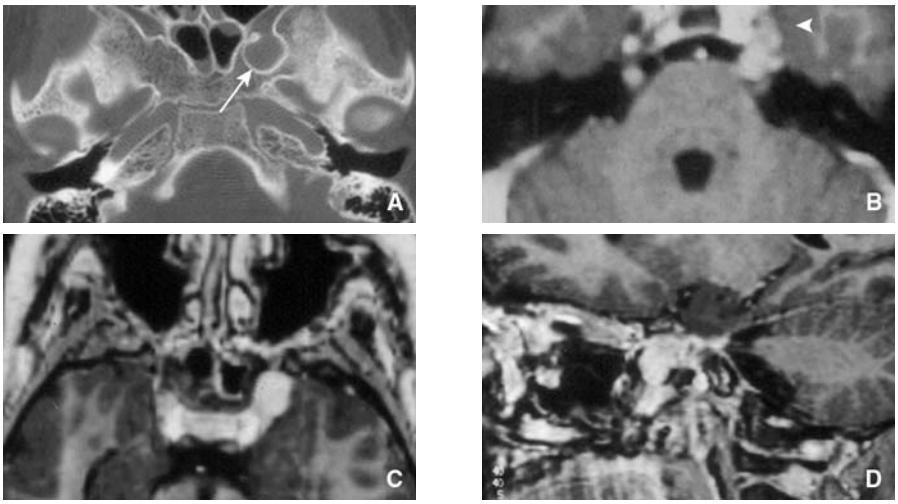

Figura 12. Schwannoma del nervio trigémino izquierdo. Ensanchamiento del agujero oval en TC (A, flecha). Lesión con intenso realce en la secuencia 3D T1 tras la inyección de gadolinio (B, punta de flecha), reconstrucciones axiales (B, C) y sagitales (D).

el tumor benigno más común del nervio facial. El schwannoma facial puede afectar a cualquier segmento del nervio [42].

Clínica. Los síntomas dependen de su localización y de su tamaño.

La parálisis facial (PF) progresiva sigue siendo el signo más sugestivo y en ocasiones se acompaña de un espasmo hemifacial [15, 40]. Una parálisis facial aguda también puede ser un signo de aviso y debe hacer que se sospeche un tumor si persiste más de 8-12 semanas.

En ocasiones se asocia una hipoacusia, que se debe a una compresión del nervio auditivo en el CAI.

Pruebas de imagen. El dato característico en la TC es un ensanchamiento del conducto del nervio facial, focal o difuso [4].

En la RM se observa un ensanchamiento del nervio facial en hiposeñal T1 que realza bastante tras la inyección de gadolinio [43, 44].

Cuando el schwannoma alcanza el tamaño del diámetro del conducto auditivo interno, es difícil diferenciarlo de un schwannoma del VIII [45].

El diagnóstico diferencial puede plantearse con un hemangioma del nervio facial [4], que es un tumor vascular benigno, pero más agresivo. Al igual que el schwannoma facial, puede provocar una parálisis facial precoz, un espasmo hemifacial o una hipoacusia cuanto está situado en el CAI. El tumor está constituido por espacios vasculares separados por membranas más o menos gruesas. A menudo tiene es pequeño y se sitúa a nivel del ganglio geniculado, aunque en menos ocasiones puede estar a nivel del CAI [21].

En las pruebas de imagen se observan por lo general espículas óseas intratumorales o un aspecto osteolítico en «nido de abeja», casi patognomónico [46], que se aprecia bien mediante TC. La RM muestra una lesión hiperintensa en T2, hipo o isointensa en T1 y con un realce muy marcado tras la inyección de gadolinio (más que el schwannoma debido a su carácter vascular) [21].

Schwannoma del nervio trigémino

Es el más frecuente de los schwannomas no vestibulares y constituye el 0,8-8% de todos los schwannomas intracraneales [39](Fig. 12).

Desde el punto de vista clínico, provoca una disfunción del nervio trigémino (en más del 70% de los casos) [47], sobre todo hipoestesia o parestesias y, en ocasiones, neuralgia. Puede asociarse en el 26% de los casos a una parálisis del nervio abducens por compresión en el conducto de Dorrello [47].

El schwannoma del trigémino puede desarrollarse a partir de la raíz nerviosa en el APC y en el cavum de Meckel o bien a partir del ganglio de Gasser. La mayoría de los schwannomas del ganglio de Gasser se desarrollan en la parte interna del ganglio (zona denominada radicular). El agujero oval y el agujero redondo pueden aparecer ampliados de diámetro si existe una extensión hacia los ramos de división del nervio. Los schwannomas del trigémino se observan sobre todo en la NF2. Se han descrito casos excepcionales de schwannomas malignos [48].

© 2012 Elsevier Masson SAS. Tous droits réservés. - Document téléchargé le 01/10/2012 par fraga liber (454823)

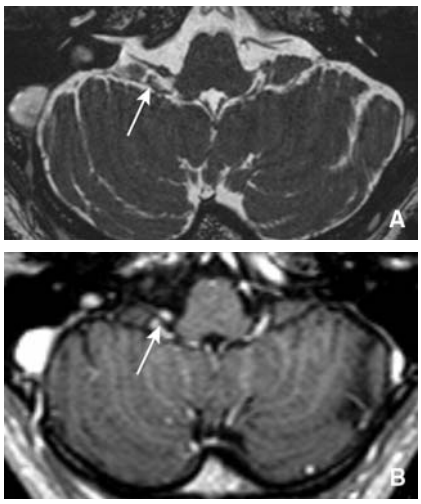

Figura 13. Schwannoma de los nervios mixtos. Secuencia 3D T2 CISS (interferencia constructiva en estado estacionario) (A) y 3D T1 tras la inyección de gadolinio (B), reconstrucciones axiales. Lesión nodular isointensa (flecha) (A) desarrollada a partir de los nervios mixtos derechos, con un intenso realce tras la inyección de gadolinio (B) en un paciente con neurofibromatosis de tipo 2 (NF2).

Schwannoma de nervios mixtos (en el agujero yugular)

El schwannoma del nervio glosofaríngeo (IX) es el más frecuente en esta localización [39] (Fig. 13), seguido del que aparece en el nervio vago (X) y en el nervio espinal (XI). Se manifiestan por un síndrome del agujero rasgado posterior (síndrome de Vernet), que asocia anestesia del hemivelo del paladar, parálisis laríngea y debilidad del hombro [39].

Desde el punto de vista radiológico, se presentan en forma de un síndrome de lesión ocupante de espacio en el agujero yugular (agujero rasgado posterior) y el origen nervioso preciso sólo se identifica en el postoperatorio.

Meningiomas

Después del schwannoma vestibular, el meningioma es el segundo tumor por orden de frecuencia a nivel del APC. Constituye el 3-6% de los tumores del APC [21].

> **“ *Punto fundamental***
>
> Se debe solicitar una RM del ángulo pontocerebeloso como primera elección ante cualquier signo cocleovestibular unilateral o asimétrico sin enfermedades del oído medio y ante una parálisis facial persistente, progresiva o recidivante, para diagnosticar una lesión del APC.

En los niños, el meningioma es excepcional y se observa por lo general en la NF2 o en los sitios irradiados.

Al igual que el schwannoma vestibular, es un tumor del APC de desarrollo extraaxial y constituye su principal diagnóstico diferencial. El meningioma intracraneal puro es excepcional [49].

En ocasiones, se presenta de forma lineal, en cuyo caso se habla de meningioma en placa y puede manifestarse por una otitis serosa atípica o persistente [50].

En muy pocas ocasiones, el meningioma puede desarrollarse a partir de las vainas de los nervios craneales, como el nervio facial, el trigémino (Fig. 14) o el glosofaríngeo.

Suele ser más voluminoso que el schwannoma y tiene una posición excéntrica respecto al poro; se desarrolla sobre la superficie dural y presenta una base de implantación amplia con ángulos de unión obtusos a las estructuras óseas [21] (Cuadro IV). El CAI pocas veces aparece ampliado (Figs. 14 y 15).

El aspecto típico en la TC es:
- una lesión isodensa o, con más frecuencia, espontáneamente hiperdensa (69%);
- a menudo calcificada;
- con un realce homogéneo tras la inyección de contraste yodado;
- la hiperostosis asociada es infrecuente, pero es muy característica cuando se observa.

Las características en la RM son (Cuadro IV):
- una lesión isointensa en imágenes potenciadas en T1;
- una señal variable en T2 pero sugestiva cuando aparece en iso o hiposeñal;
- un realce claro tras la inyección de gadolinio;
- imágenes vasculares serpiginosas vacías de señal;

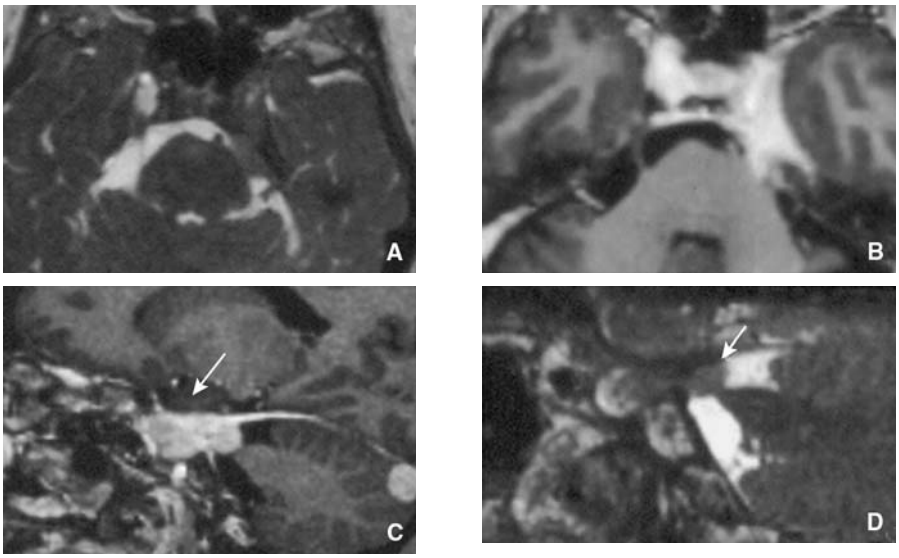

Figura 14. Meningioma del trigémino. Lesión isodensa en secuencia 3D T2 CISS (interferencia constructiva en estado estacionario), reconstrucciones axiales (A) y sagitales oblicuo en el plano del V (D), con un realce intenso en T1 tras la inyección de gadolinio (B, C). Obsérvese la base de implantación dural amplia y el realce dural (flecha, C, D).

© 2012 Elsevier Masson SAS. Tous droits réservés. - Document téléchargé le 01/10/2012 par fraga liber (454823)

Cuadro IV.
Comparación del aspecto del schwannoma vestibular y del meningioma en la resonancia magnética (RM).

	Schwannoma	Meningioma
T1	Isointenso ++ Ligeramente hipointenso	Isointenso Hipointenso
T2	Isointenso	Hiperintenso Hipointenso
T1 + gadolinio	Realza ++	Realza +
Calcificaciones	Infrecuentes	Frecuentes
Morfología	Pediculado Centrado en el conducto auditivo interno Ángulos de unión agudos	Sésil Implantación dural Ángulos de unión obtusos

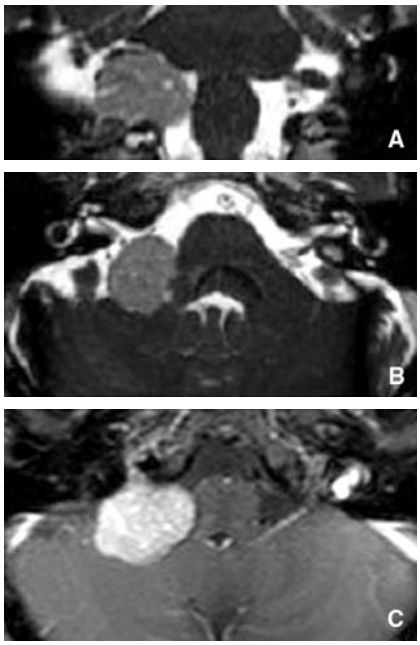

Figura 15. Meningioma del ángulo pontocerebeloso (APC) derecho. Secuencia en T2 CISS (interferencia constructiva en estado estacionario): reconstrucciones coronales (A) y axiales (B), secuencia en T1 tras la inyección de gadolinio: reconstrucción axial (C). Lesión en hiperseñal T2, con un intenso realce tras la inyección de gadolinio, con una base de implantación amplia, sin ensanchamiento del conducto auditivo interno (CAI) y excéntrica respecto a dicho CAI.

- un engrosamiento dural peritumoral que capta contraste.

La clasificación de los meningiomas del APC utilizada es la de Sterkers y Desgeorges [51] (se muestra en el Cuadro V), en función de su tamaño y de su posición (anterior, centrado en el poro o posterior). Su defecto es que no integra la posición en altura (por debajo y por encima del poro), que debe tenerse en cuenta, pues modifica el acceso quirúrgico [52].

Lesiones de aspecto quístico

Lesión epidermoide

Aún se denomina «quiste» epidermoide, colesteatoma congénito o tumor perlado. Se trata de una lesión congénita proveniente de la inclusión de tejido epitelial ectodérmico en el tubo neural entre la quinta y sexta semana de vida. Está constituida por estratos de tejido epitelial rodeados de queratina descamada.

El «quiste» epidermoide es el tumor más frecuente del APC (3-5%) [21]. Aunque es congénito, el diagnóstico suele realizarse en la edad adulta, debido a un crecimiento lento, sin invasión de las estructuras adyacentes. El descubrimiento clínico sigue siendo tardío por una complicación (neuralgias, parálisis facial, diplopía, vértigo, hipoacusia y a veces meningitis aséptica).

Pruebas de imagen. En la TC se observa por lo general una masa lobulada hipodensa, de aspecto líquido y que no realza tras la inyección de contraste yodado.

En la RM [2, 53] se aprecia una masa extraaxial, que rechaza las estructuras adyacentes (Fig. 16):
- en hiposeñal en secuencias potenciadas en T1;
- en hiperseñal en secuencias potenciadas en T2;
- en hiperseñal heterogénea en secuencias FLAIR, debido al contenido tisular;
- con bandas heterogéneas en hiperseñal T1 e hiperseñal T2, relacionadas con los depósitos de queratina, que son características;
- no realza tras la inyección de gadolinio;
- presenta relaciones estrechas con las estructuras nerviosas del APC, que se definen bien en la secuencia 3D T2 CISS;
- en hiperseñal en las secuencias de difusión: muy característica [2] con un ADC bajo.

Puede presentarse en ocasiones en forma hemorrágica. Su diagnóstico diferencial principal es el quiste aracnoideo.

Quiste aracnoideo

Es el diagnóstico diferencial principal de la lesión epidermoide [54]. Este quiste representa el 1% de los tumores intracraneales. El APC es su segunda localización más frecuente, tras la cisura de Silvio.

En las pruebas de imagen, su aspecto corresponde a una masa líquida, comparable al LCR (Fig. 17):
- el aspecto en la TC es el de una lesión de densidad líquida y, por tanto, hipodensa, que no realza por el contraste yodado;
- en la RM, el quiste es hipointenso en secuencias potenciadas en T1, no realza tras la inyección de

Cuadro V.
Clasificación de los meningiomas de la cara posterior del hueso temporal según Sterkers y Desgeorges [51].

Zona de implantación en la cara posterior del hueso temporal (en un corte axial que pasa por el conducto auditivo interno)	Zona anterior (zona A) que va de la punta del hueso temporal al borde anterior del conducto auditivo interno Zona media (zona M) que va del borde anterior del conducto auditivo interno hasta una línea horizontal que pasa por detrás del conducto semicircular externo Zona posterior (zona P) que va de esta línea hasta el seno sigmoide
Tamaño del tumor	Estadio I = 0-0,9 cm Estadio II = 1-1,9 cm Estadio III = 2-2,9 cm Estadio IV = >3 cm

© 2012 Elsevier Masson SAS. Tous droits réservés. - Document téléchargé le 01/10/2012 par fraga liber (454823)

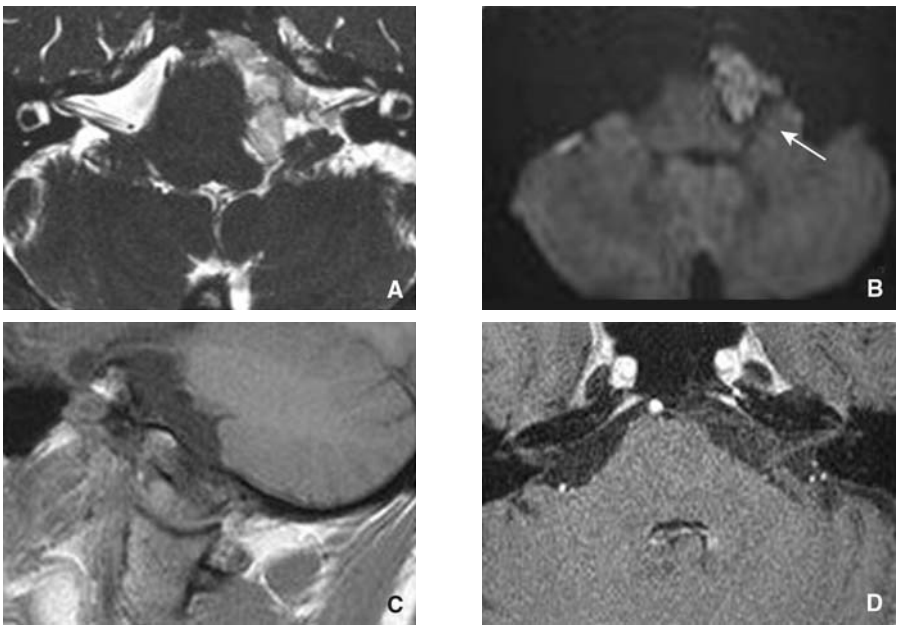

Figura 16. Quiste epidermoide. Cortes axiales en secuencias 3D T2 CISS (interferencia constructiva en estado estacionario) (A), difusión (b1000) (B) y T1 tras la inyección de gadolinio (D). Corte coronal T1 (C). Lesión del ángulo pontocerebeloso (APC) izquierdo, heterogénea, líquida, en hiperseñal en difusión (B, flecha).

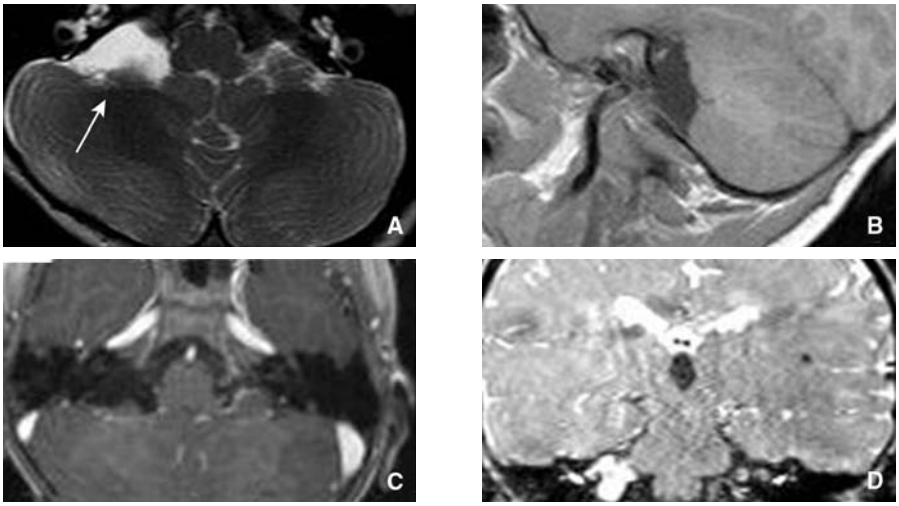

Figura 17. Quiste aracnoideo. Cortes axiales en secuencias 3D T2 CISS (interferencia constructiva en estado estacionario) (A) y T1 tras la inyección de gadolinio (C), T1 sagital (B), T2 coronal (D). Lesión del ángulo pontocerebeloso (APC) derecho (A, flecha), de señal líquida, que no realza tras la inyección de gadolinio.

gadolinio, hipointenso en secuencias potenciadas en modo FLAIR, hiperintenso en imágenes potenciadas en T2 [54] y en hiposeñal en las secuencias de difusión, con un ADC elevado;

Las secuencias de flujo permiten determinar su carácter, comunicante o no.

Se pueden encontrar otros quistes, como los quistes epiteliales, neuroentéricos y los craneofaringiomas.

Tumor dermoide

El tumor dermoide (o quiste dermoide) es otra lesión congénita y es muy infrecuente en el APC, donde representa menos del 1% de los tumores a ese nivel [21].

Se presenta como una masa heterogénea, de componente tisular, líquido y graso (Fig. 18). En ocasiones se observan calcificaciones o incluso dientes.

El diagnóstico mediante RM se basa en la presencia de una señal grasa en hiperseñal en T1 y en T2, que se anula en las secuencias de saturación de la grasa (T1 FAT SAT). No presenta hiperseñal en difusión.

La diseminación meníngea de émbolos grasos puede producirse de forma espontánea o en el postoperatorio.

Tumores raros

Metástasis leptomeníngeas

A nivel del CAI y del APC, las metástasis leptomeníngeas pueden aparecer en forma de un realce nodular o lineal a lo largo del CAI y suelen ser bilaterales.

Desde el punto de vista clínico, a diferencia de los schwannomas, se trata de una hipoacusia bilateral rápidamente progresiva [55], que se asocia a signos vestibulares y de sufrimiento del nervio facial o de una neuralgia facial.

Los tumores primarios intracraneales implicados con más frecuencia son los meduloblastomas, ependimomas, glioblastomas, oligodendrogliomas, germinomas, pinealoblastomas, retinoblastomas y, en menos ocasiones, gliomas del tronco del encéfalo. Los tumores primarios viscerales responsables de metástasis leptomeníngeas

© 2012 Elsevier Masson SAS. Tous droits réservés. - Document téléchargé le 01/10/2012 par fraga liber (454823)

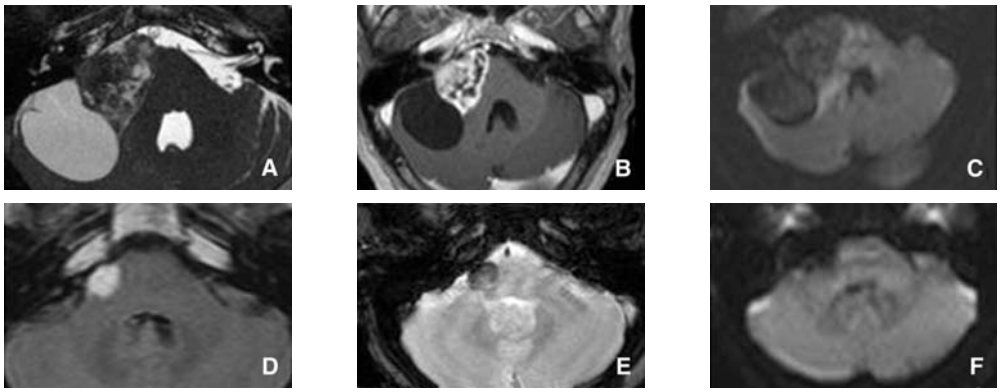

Figura 18. Tumor dermoide. Cortes axiales en secuencias CISS (interferencia constructiva en estado estacionario) (A), T1 tras la inyección de gadolinio (B) y difusión (b1000) (C). Otro paciente, corte axial T1 (D), T2 en saturación de grasa (E) y difusión (b1000) (F). Lesión ocupante del ángulo pontocerebeloso (APC) derecho, heterogénea, parcialmente quística, que realza tras la inyección de gadolinio, sin hiperseñal en difusión. Señal parcialmente grasa: hiperseñal en T1, hiposeñal tras la saturación de la grasa (F).

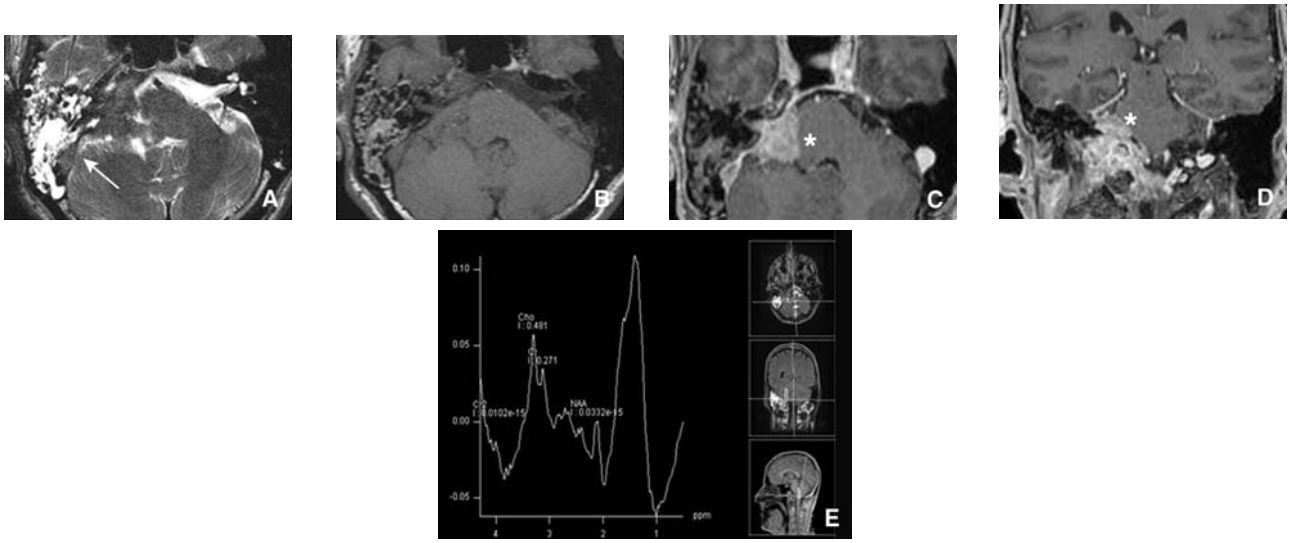

Figura 19. Lesión metastásica que invade el ángulo pontocerebeloso (APC) y el conducto auditivo interno (CAI) derechos. Secuencias 3D T2 CISS (interferencia constructiva en estado estacionario) en el plano axial (A), T1 axial (B) y 3D T1 con gadolinio, reconstrucciones axiales (C) y coronales (D). Lesión heterogénea, en isoseñal T2 y T1, que realza tras la inyección de gadolinio. Obsérvese la ocupación de las celdillas mastoideas a la derecha (A, flecha blanca) y cómo el puente está rechazado (C, D, *). La espectroscopia por RM (E) muestra picos elevados de lípidos, lo que está a favor de una lesión secundaria.

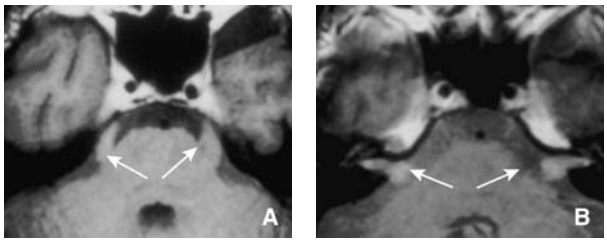

Figura 20. Infiltración linfomatosa. RM en secuencia T1 (A) y T1 tras la inyección de gadolinio (B). Engrosamiento linfomatoso de los nervios trigéminos (A, flechas). Engrosamiento y realce linfomatoso de los paquetes acusticofaciales (B, flechas).

(Fig. 19) son los carcinomas de mama, de pulmón, del estómago y del páncreas. Los melanomas, linfomas (Fig. 20) y leucemias tienen una fuerte propensión a producir metástasis aracnoideas.

Tumores extradurales

Los tumores extradurales se desarrollan a expensas del hueso temporal o del agujero yugular [56] y pueden extenderse al APC y al CAI, como sucede con los paragangliomas, adenocarcinomas, condromas, granulomas de colesterol y tumores del saco endolinfático (estos últimos aparecen en la enfermedad de Von Hippel-Lindau) (Fig. 21).

Paragangliomas. Los paragangliomas de la base del cráneo se desarrollan a partir de los paraganglios del nervio de Jacobson o del paraganglio de la adventicia del bulbo yugular. Tienen el mismo origen embriológico y la misma estructura histológica que los feocromocitomas (suprarrenales). El 30% de los paragangliomas está determinado genéticamente. Además del estudio genético, en el estudio clínico inicial se deben buscar de entrada los paragangliomas multifocales y funcionales, cuya demostración modifica la estrategia terapéutica.

Los signos más frecuentes de los paragangliomas timpánicos son los acufenos pulsátiles, una masa retrotimpánica y dolor retroauricular, en ocasiones con una hipoacusia de transmisión por afectación del oído medio. Los paragangliomas yugulares pueden manifestarse de entrada por la presencia de signos clínicos de afectación de los nervios mixtos IX, X, XI [57].

© 2012 Elsevier Masson SAS. Tous droits réservés. - Document téléchargé le 01/10/2012 par fraga liber (454823)

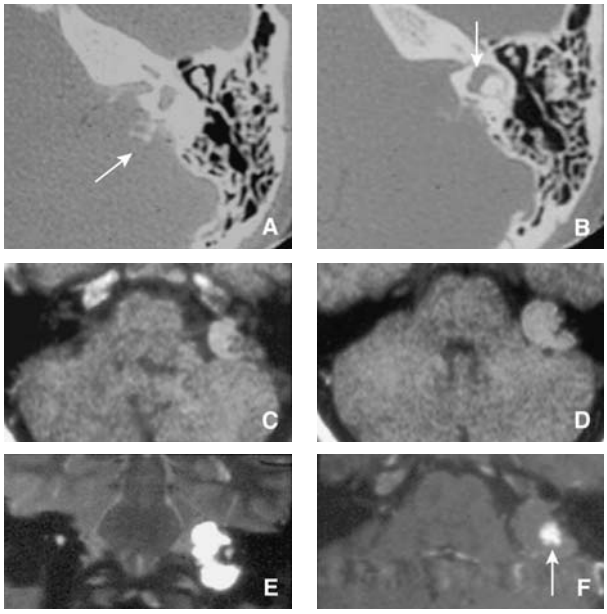

Figura 21. Tumor del saco endolinfático. Destrucción ósea en la TC (A) y dilatación del vestíbulo (B) (flecha). Lesión que aparece de forma espontánea en hiperseñal en la secuencia T1 (C, D) y en clara hiperseñal en imágenes potenciadas en T2 (E). Realce de la parte tisular en la secuencia 3D T1 tras la inyección de gadolinio (F) (flecha).

El paraganglioma es un tumor muy vascularizado y aparece como una masa isointensa en T1 e hiperintensa en T2, en ocasiones con imágenes vasculares intratumorales en hiposeñal [58]. Existe un claro realce tras la inyección intravenosa de contraste. La TC muestra las destrucciones óseas. La angio-TC y la angio-RM permiten detallar los vasos nutricios o los que están afectados por el tumor. La gammagrafía con meta-yodobencilguanidina marcada con yodo 123 (I^{123}MIBG) permite detectar las formas secretoras; las formas no secretoras se identifican gracias a la gammagrafía con octreotida. La arteriografía y una embolización preoperatoria suelen ser necesarias para limitar la pérdida sanguínea en los tumores voluminosos.

Tumores intraaxiales

Algunos tumores intraaxiales pueden presentarse en ocasiones como una lesión exofítica del APC y deben conocerse para pensar en ellos en el diagnostico diferencial (Fig. 22).

Estos tumores se desarrollan a expensas del tronco del encéfalo, del IV ventrículo, del cerebelo y están representados sobre todo por el meduloblastoma, el ependimoma (Fig. 23), el astrocitoma cerebeloso y el papiloma o carcinoma del plexo coroideo del IV ventrículo. Estos tumores afectan sobre todo a los niños o adultos jóvenes.

Lesiones de origen vascular

Conflictos vasculonerviosos

El concepto de conflicto vasculonervioso se basa en las observaciones anatómicas de Dandy realizadas a partir de 1934 [59].

La compresión de una estructura nerviosa por un elemento vascular arterial o venoso se manifiesta por la existencia de signos clínicos patológicos relacionados

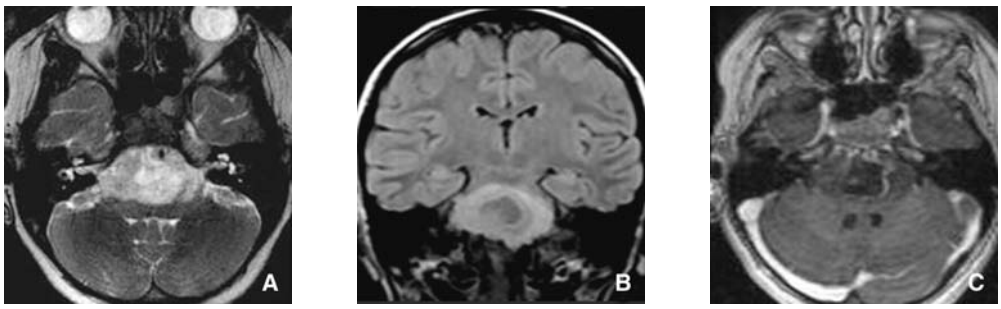

Figura 22. Tumor del tronco del encéfalo. Lesión heterogénea en hiperseñal T2 (A), hiperseñal FLAIR (recuperación de la inversión de líquido atenuado) (B) y realce heterogéneo en T1 tras la inyección de gadolinio (C), desarrollada a expensas del tronco del encéfalo y con invasión de los ángulos pontocerebelosos (APC) y los conductos auditivos internos (CAI).

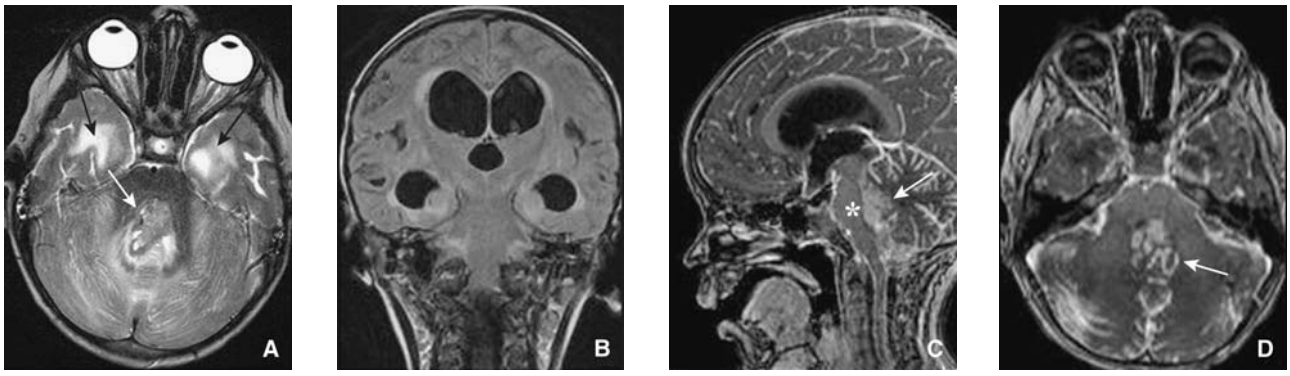

Figura 23. Ependimoma infantil. Lesión heterogénea (flecha blanca) desarrollada en el interior del 4.° ventrículo y que rechaza hacia delante el tronco del encéfalo (C, *) en hiperseñal T2 (A), isoseñal FLAIR (recuperación de la inversión de líquido atenuado) (B), con realce en T1 tras inyectar gadolinio (C, D) (flecha blanca). Obsérvese la hiperseñal edematosa de la sustancia blanca de los lóbulos temporales, bilateral (A, flechas negras) y la hidrocefalia (B).

© 2012 Elsevier Masson SAS. Tous droits réservés. - Document téléchargé le 01/10/2012 par fraga liber (454823)

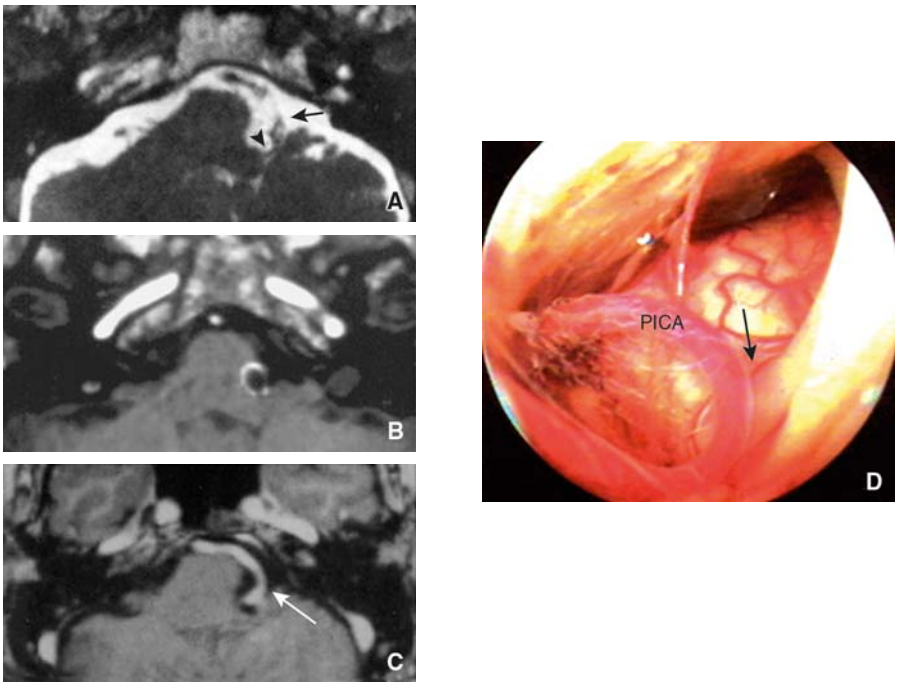

Figura 24. Conflicto vasculonervioso entre la arteria cerebelosa posteroinferior (ACPI) y el nervio facial izquierdo. RM en secuencias T2 CISS (interferencia constructiva en estado estacionario) (A), TOF (tiempo de vuelo) con gadolinio (B) y T1 con gadolinio (C). La ACPI realiza un bucle a nivel de la zona de salida de la raíz del nervio facial. Existe una deformación de la fosita lateral del bulbo (A, C, flecha). Visión endoscópica intraoperatoria (D).

con el nervio afectado. Estos conflictos pueden corresponder al nervio facial, cocleovestibular, trigémino y, en menos ocasiones, al glosofaríngeo.

La RM y la ARM son esenciales para el diagnóstico positivo al mostrar las estructuras vasculares responsables, el nervio afectado, la localización del conflicto, para descartar la presencia de otras lesiones del APC (diagnóstico diferencial) y para realizar la cartografía vascular del APC cuando se prevé un tratamiento quirúrgico.

Conflicto vasculonervioso a nivel del paquete acusticofacial

Espasmo hemifacial. El espasmo hemifacial se manifiesta por movimientos clónicos de los músculos de una hemicara que están inervados por el nervio facial. Comienzan a nivel del párpado inferior y después se propagan al orbicular de los párpados y hacia la zona baja de la cara, hasta el platisma. Las sacudidas pueden ser parcelares, afectar a un músculo o a varios músculos. Son sincrónicas. Estos movimientos son imprevisibles, paroxísticos, repetitivos y duran varios segundos o varias horas; persisten durante el sueño y no se pueden desencadenar ni detener de forma voluntaria. No hay parálisis facial ni ninguna otra afectación neurológica.

El espasmo hemifacial se debe a un conflicto vasculonervioso con el nervio facial a nivel de la unión entre la mielina central y periférica, en la salida del nervio en la fosita lateral del bulbo (zona de salida de la raíz [ZSR]).

La fisiopatología del espasmo es compleja y controvertida, pues existe una teoría «periférica» y otra «central», que no son mutuamente excluyentes [60]:

- según la teoría periférica, la compresión vascular crónica (continua o pulsátil) del nervio facial provoca una desmielinización focal en la unión entre la mielina central y la periférica (ZSR), que es la zona de mayor excitabilidad, con la creación de neosinapsis, denominadas efapsis, que son responsables de fenómenos de reclutamiento axónico, de modo que el impulso nervioso pasa directamente entre dos fibras contiguas, lo que causa respuestas difusas de las motoneuronas;
- según la teoría central, esta hiperactividad axónica estimularía de forma antidrómica el núcleo facial con la aparición de una hiperactividad intrínseca nuclear. Esta hiperactividad central facilitaría la aparición de descargas motrices provocadas por distintos estímulos periféricos fisiológicos, que se transmitirían haciendo relevo en la formación reticular del tronco del encéfalo.

La RM muestra la zona de conflicto, que en la mayoría de las ocasiones se sitúa a nivel de la zona de salida de la raíz, con una deformación de la fosita lateral del bulbo y un rechazo del nervio (Fig. 24). En ocasiones, no existe una deformación en el plano axial y sólo las reconstrucciones coronales y sagitales oblicuas permiten poner de manifiesto un contacto entre una estructura vascular y el nervio.

En dos series francesas de 265 casos [61] y 147 casos [62] se ha demostrado que la ACPI es la arteria responsable con más frecuencia (60-70% de los casos) (Fig. 23). Las dos arterias adicionales que se han implicado son la arteria vertebral (Fig. 25) y la ACAI. En numerosas ocasiones de conflicto participan varios vasos (alrededor del 40% de los casos) [61, 62]. Esto debe saberse, porque si no se podría llevar a cabo una descompresión insuficiente.

En menos ocasiones, la causa se debe a la arteria laberíntica, el tronco basilar (TB) o algunas venas. Entre las venas implicadas, hay que prestar una atención especial a las anomalías venosas de desarrollo (antes denominada angiomas venosos). Estas alteraciones deben identificarse siempre en la RM preoperatoria (Fig. 26), porque una coagulación quirúrgica de estas anomalías sería perjudicial.

Con menos frecuencia, la zona de conflicto puede situarse a nivel del poro y, en este caso, se debe a la ACAI.

Acufenos y vértigo. Algunas formas de vértigo y de acufenos pueden deberse a un conflicto que afecta al

© 2012 Elsevier Masson SAS. Tous droits réservés. - Document téléchargé le 01/10/2012 par fraga liber (454823)

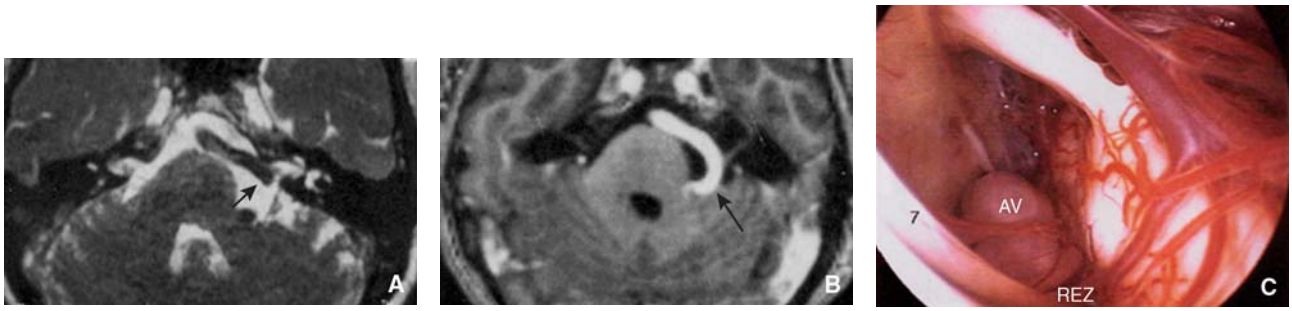

Figura 25. Conflicto vasculonervioso entre la arteria vertebral y el nervio facial izquierdo. La RM muestra dos zonas de conflicto, una a nivel del poro acústico (A), secuencia T2 CISS (interferencia constructiva en estado estacionario) y la otra a nivel de la zona de salida de la raíz (B) secuencia TOF (tiempo de vuelo) con gadolinio. Visión endoscópica intraoperatoria (C). AV: arteria vertebral.

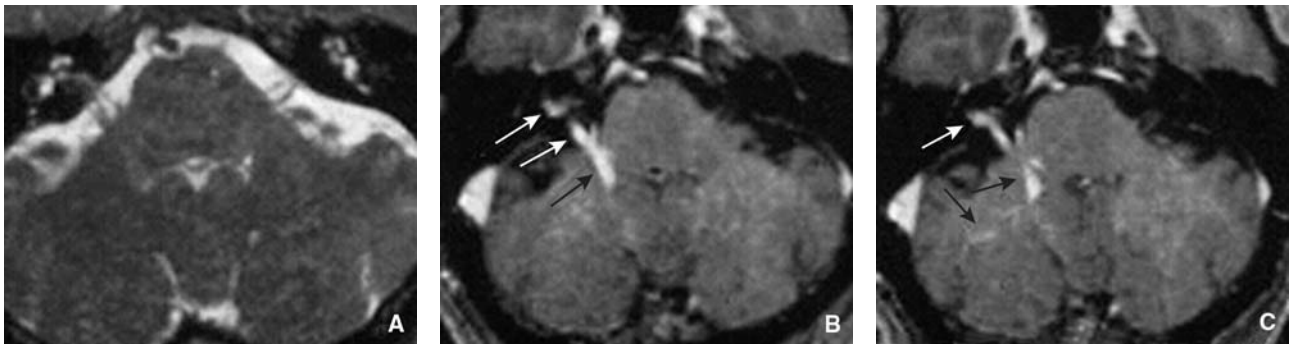

Figura 26. Paciente con vértigo y acufenos en el oído derecho. Cortes axiales en secuencias 3D T2 CISS (interferencia constructiva en estado estacionario) (A) y 3D T1 tras la inyección de gadolinio (B, C). Anomalía venosa de desarrollo típica en el conducto auditivo interno (flechas, B, C). Obsérvese que la anomalía es difícil de analizar en secuencias CISS (A).

nervio vestibulococlear [63]. La zona de transición entre la mielina central y periférica ocupa todo el trayecto cisternal meático del nervio. Por tanto, la zona de conflicto puede situarse tanto en el APC como en el CAI. Los signos de orientación consisten en la asociación de acufenos unilaterales pulsátiles e invalidantes, anomalías de los potenciales evocados auditivos, hiporreflexia vestibular y un conflicto vasculonervioso visible en la RM. La electronistagmografía puede ser normal o presentar signos de hiperactividad neurógena. Las arterias responsables son, en primer lugar, la ACAI, seguida de la ACPI y la arteria subarqueada (colateral de la ACAI).

Conflictos vasculonerviosos del nervio trigémino

La neuralgia esencial del trigémino se distingue por dos elementos fundamentales:

- una presentación clínica característica: se trata de un dolor intenso y paroxístico, en la mayoría de las ocasiones de tipo descargas eléctricas. Los episodios dolorosos son breves, de unos segundos, y pueden reagruparse en salvas que duran 1-2 minutos. Es unilateral y siempre se limita de forma estricta al territorio del nervio trigémino y en la mayoría de las ocasiones a uno de sus ramos. El factor desencadenante del dolor suele ser una excitación directa por un contacto suave o una simple caricia en un territorio mucoso o cutáneo, que se denomina «zona gatillo» (*trigger zone* en la literatura anglosajona);
- la normalidad de las exploraciones clínicas y las pruebas complementarias.

La fisiopatología sigue siendo motivo de controversia [60]. Se basa en la del espasmo hemifacial y existen dos hipótesis contrapuestas: la hipótesis «periférica», según la cual la sintomatología se debe a una alteración periférica del nervio trigémino (que explica la eficacia del tratamiento quirúrgico) y la hipótesis «central», según la cual existe una actividad paroxística en el interior del sistema trigémino central comparable a la de una crisis epiléptica (lo que explica la eficacia de los fármacos anticomiciales para aliviar estos dolores).

Según una serie retrospectiva de 579 pacientes [64], el vaso responsable de la mayoría de los conflictos (88% de los casos) es la arteria cerebelosa superior, rama del tronco basilar, ya sea sola o asociada. La ACAI, una vena o el tronco basilar suelen implicarse con menos frecuencia [64].

En nuestra serie [65], la zona de conflicto se sitúa sobre todo en su porción cisternal y en especial a nivel del segmento yuxtapontino del nervio (la zona de entrada de la raíz) en el 52,5% de los casos y después a nivel de su salida del cavum de Meckel en el 30% de ellos. En el 5% de las ocasiones existen conflictos dobles.

En la RM (Fig. 27), el nervio trigémino puede aparecer deformado o rechazado. En ocasiones, incluso en estos casos sólo las reconstrucciones oblicuas sagitales y coronales en el plano del nervio permiten mostrar el conflicto vasculonervioso.

Otros conflictos vasculonerviosos

La neuralgia del glosofaríngeo [66] es mucho menos frecuente y presenta las mismas características que la del trigémino. Sólo la localización del dolor y la de la zona gatillo son distintas. El dolor afecta a la base de la lengua y la pared faríngea; se irradia hacia el oído y se desencadena por la deglución y la fonación, pero no por la masticación.

Su incidencia sólo es del 0,2-1,3%, en comparación con la incidencia de la neuralgia del trigémino. El conflicto suele deberse a la ACPI (Fig. 28). La existencia de una vena asociada es frecuente. Según la serie de Resnick [66], la descompresión quirúrgica afecta a la vez al IX y al nervio vago (X), porque en la mayoría de las ocasiones el vaso se sitúa entre ambos nervios.

© 2012 Elsevier Masson SAS. Tous droits réservés. - Document téléchargé le 01/10/2012 par fraga liber (454823)

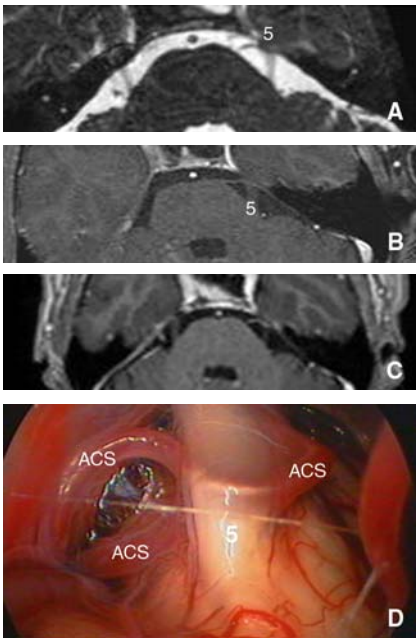

Figura 27. Conflicto vasculonervioso sobre el nervio trigémino izquierdo. La arteria cerebelosa superior izquierda (ACS) contacta con el nervio trigémino (5) en su porción cisternal en un corte axial en secuencias 3D T2 CISS (interferencia constructiva en estado estacionario) (A), TOF (tiempo de vuelo) con gadolinio (B) y T1 tras la inyección de gadolinio (C). Visión endoscópica (D) (abajo): obsérvese la impronta de la arteria sobre el nervio.

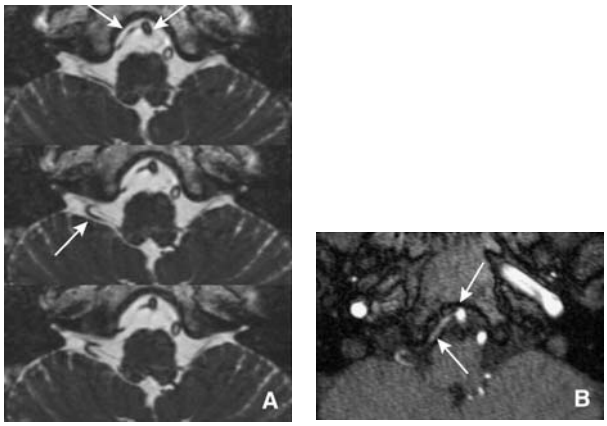

Figura 28. Conflicto vasculonervioso sobre el nervio glosofaríngeo derecho. La arteria cerebelosa posteroinferior (ACPI) derecha (flechas blancas) procedente de la arteria vertebral izquierda (flecha negra) realiza un bucle alrededor de los nervios mixtos en las secuencias 3D T2 CISS (interferencia constructiva en estado estacionario) (A) y TOF (tiempo de vuelo) con gadolinio (B), cortes axiales.

Aún más infrecuente es la neuralgia del VII bis, denominada del «geniculado», que afecta a la concha de la oreja y al conducto auditivo externo. Se debería a la compresión del nervio intermedio de Wrisberg. Lovely y Jannetta [67] han descrito 14 casos operados y proponen una cirugía de descompresión del V, IX y X nervios asociada a una sección del nervio intermedio en este tipo de neuralgia.

En conclusión, para todas estas afecciones denominadas funcionales, la RM es la exploración clave a la hora de definir la causa y para evaluar con precisión el vaso o vasos responsables y, de ese modo, plantear la indicación de una intervención de descompresión vascular mediante un acceso retrosigmoideo o retrolaberíntico mínimo, combinando las técnicas microquirúrgicas y endoscópicas. Los criterios radiológicos que deben tenerse en cuenta en todos los casos son:

- el lugar del conflicto: zona de salida del nervio facial o el trayecto cisternal para el nervio trigémino y el nervio cocleovestibular;
- la deformación de las estructuras nerviosas [10].

La RM permite precisar la existencia de conflictos vasculonerviosos que afecten a varios nervios [65] y también hace posible establecer una cartografía vascular preoperatoria.

> *“ Punto fundamental*
>
> En caso de espasmo hemifacial y de neuralgia del trigémino, la RM del ángulo pontocerebeloso permite descartar una etiología tumoral y establecer el diagnóstico positivo del conflicto vasculonervioso responsable. En caso de acufenos unilaterales, la RM por sí sola no permite determinar el carácter patológico del conflicto vasculonervioso sobre el nervio cocleovestibular. Sólo es un elemento de diagnóstico positivo junto con las anomalías de los potenciales evocados auditivos y de la videonistagmografía.

Aneurismas y malformaciones arteriovenosas

Los aneurismas y malformaciones arteriovenosas pueden encontrarse en el APC, lo que da lugar a una sintomatología clínica de tipo espasmo hemifacial, neuralgia facial e incluso acufenos. Los aneurismas en el ángulo pontocerebeloso son infrecuentes y representan menos del 10% de los aneurismas intracraneales. Pueden desarrollarse a expensas de la ACAI, de la ACPI o del TB (Fig. 29). En realidad, los que aparecen en la ACAI son muy infrecuentes (menos del 1% de los aneurismas) [68].

Las malformaciones arteriovenosas son excepcionales y deben distinguirse de las fístulas durales. Pueden causar signos otológicos, con vértigo, hipoacusia, neuralgia facial y espasmo hemifacial. Las fístulas durales de la fosa posterior se sitúan en la mayoría de los casos a nivel del seno lateral y sigmoide, lo cual da lugar a acufenos pulsátiles. Los angiomas cavernosos son muy infrecuentes en el APC y el CAI.

Enfermedades del hueso temporal

Malformaciones del oído interno y del conducto auditivo interno

El espectro de malformaciones del oído interno es amplio y va de la aplasia total del oído interno a la hipoplasia de los conductos semicirculares.

Las anomalías aisladas del CAI y de la cóclea son infrecuentes.

La TC permite realizar un estudio detallado y preciso de las estructuras óseas, mientras que la RM tiene una gran utilidad para evaluar la existencia o no del nervio coclear, con vistas a un posible tratamiento mediante implante coclear, sobre todo en las hipoplasias limitadas de la cóclea (Fig. 30).

En la trisomía 21 se han descrito estenosis y duplicaciones del CAI [69] (Fig. 31).

El síndrome del acueducto del vestíbulo dilatado es una malformación frecuente (21%) del oído interno: a menudo es bilateral y puede aparecer de forma aislada o asociada a otra anomalía del oído interno (en tal caso

© 2012 Elsevier Masson SAS. Tous droits réservés. - Document téléchargé le 01/10/2012 par fraga liber (454823)

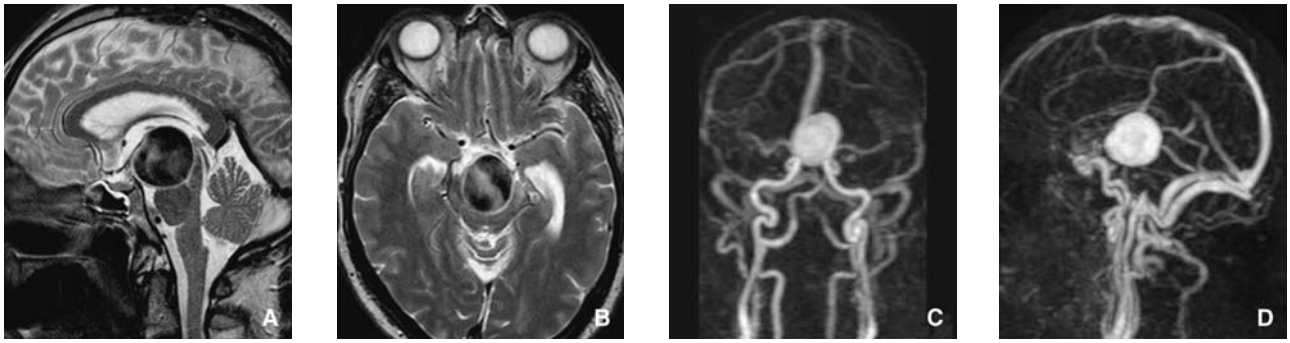

Figura 29. Aneurisma gigante del tronco basilar. Masa redondeada en hiposeñal T2 sagital (A) y axial (B). Llenado precoz durante la angiorresonancia magnética dinámica, reconstrucciones coronal (C) y sagital (D).

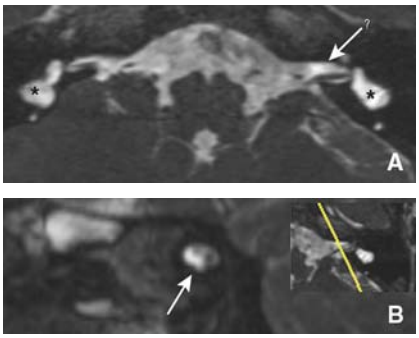

Figura 30. Agenesia del nervio coclear. Corte axial en secuencia 3D T2 CISS (interferencia constructiva en estado estacionario) (A) y reconstrucción oblicua en perpendicular al CAI. Ausencia de nervio coclear, bilateral, que se visualiza mejor en la izquierda (flecha). Malformación del oído interno asociada: anomalías cocleares y aspecto globuloso del vestíbulo (*).

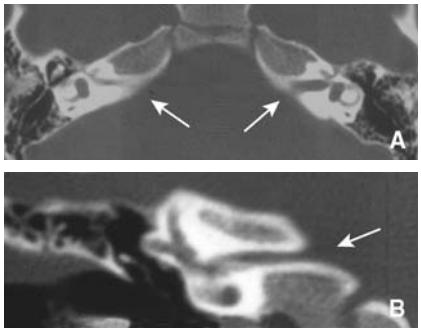

Figura 31. Estenosis bilateral del conducto auditivo interno (CAI). Estenosis muy marcada de los CAI (flechas); TC en el plano axial (A) y reconstrucción coronal (B) en el contexto de una trisomía 21.

es más común que sea del laberinto posterior) [70]. Suele presentarse desde el punto de vista clínico como una hipoacusia de evolución lenta. En la TC, se define por una dimensión superior a 2 mm en la mitad inicial del acueducto vestibular y, en la mayoría de los casos, se asocia a un vestíbulo globuloso (Fig. 32).

El ensanchamiento del CAI, del conducto vestibular y del conducto coclear puede indicar la existencia de una permeabilidad anómala al LCR, lo que da lugar a un gusher del oído (Fig. 33) debido a la salida a chorro que puede observar el cirujano si moviliza el estribo. El principal riesgo de esta afección es la meningitis por penetración de microorganismos del oído medio al oído interno (por la ventana oval) y la difusión a los espacios subaracnoideos.

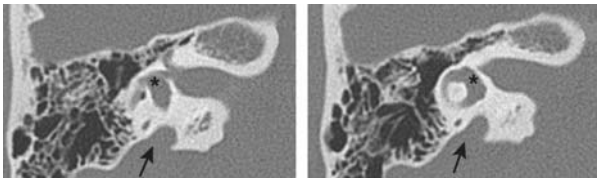

Figura 32. Síndrome del acueducto del vestíbulo dilatado. TC en reconstrucciones axiales (en el plano del conducto semicircular externo). Ensanchamiento del acueducto del vestíbulo derecho (flecha) y aspecto globuloso del vestíbulo (*).

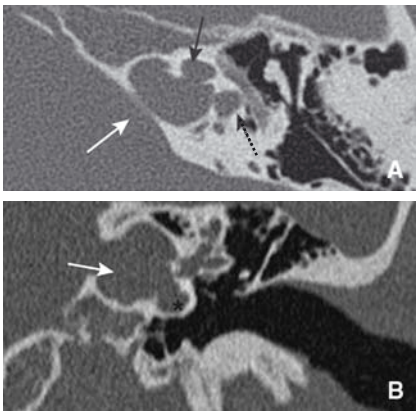

Figura 33. Gusher del oído. TC en corte axial (A) y coronal (B). Ensanchamiento del conducto auditivo interno (CAI) (flecha blanca) asociado a un ensanchamiento del conducto coclear (flecha negra), del conducto vestibular (flecha negra de puntos) y de la base de la cóclea izquierda (*), indicativos de una permeabilidad anómala al líquido cefalorraquídeo.

Displasias óseas

En las displasias óseas puede encontrarse una estenosis del CAI, que puede ocasionar síntomas vestibulares o signos de sufrimiento del nervio facial, por compresión del nervio auditivo o del facial. En estos casos, la TC es la prueba de elección para evaluar la compresión de origen óseo.

Puede tratarse de:

- *osteopetrosis:* constituye un grupo heterogéneo de osteopatías hereditarias autosómicas que tienen en común una condensación esquelética anómala generalizada debido a un trastorno de la reabsorción osteoclástica. Entre ellas, la osteopetrosis de Albers-Schonberg u osteopetrosis autosómica dominante de tipo 2 es una de las formas más frecuentes de osteopetrosis humana. Su prevalencia es de alrededor de 1/100.000. A nivel del hueso temporal, se manifiesta por un aspecto denso del hueso, así como por una

© 2012 Elsevier Masson SAS. Tous droits réservés. - Document téléchargé le 01/10/2012 par fraga liber (454823)

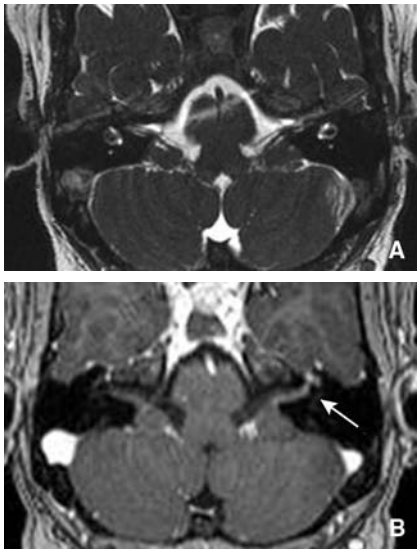

Figura 34. Parálisis facial izquierda idiopática (de Bell o a frigore). Aspecto normal de los paquetes acusticofaciales en la secuencia 3D T2 CISS (interferencia constructiva en estado estacionario), reconstrucción axial (A), realce del paquete acusticofacial izquierdo (flecha) en el interior del conducto auditivo interno (CAI) en la secuencia T1 tras la inyección de gadolinio (B).

estenosis del conducto del nervio facial y del nervio coclear, lo que ocasiona parálisis facial e hipoacusia [71, 72];
- *displasia fibrosa:* corresponde a una proliferación hamartomatosa de tejido fibroso en el interior de la medular ósea, con una metaplasia ósea secundaria, lo que produce un hueso poco calcificado;
- *enfermedad de Paget* ósea, u osteodistrofia benigna adquirida: afecta en ocasiones al hueso temporal [73];
- *enfermedad de Camurati-Engelmann:* es una enfermedad rara autosómica dominante con penetrancia variable. Afecta sobre todo a los huesos largos (displasia diafisaria), pero se han descrito algunos casos de afectación de los huesos del cráneo, que causan estenosis de los orificios de los nervios craneales [71].

Lesiones inflamatorias e infecciosas

Parálisis facial idiopática

La PF idiopática o parálisis de Bell se define como una parálisis facial periférica, aguda, aislada y unilateral, sin etiología demostrada, aunque un mecanismo que se admite en la actualidad es una afectación viral por reactivación de la multiplicación de virus como el herpes simple o el de la varicela-zóster. Se trata de una afección frecuente (incidencia de 20/100.000) [74], de buen pronóstico, con una recuperación en tres semanas para el 85% de los casos. Sólo se han descrito secuelas en el 12% de los casos, como paresia o discinesia [75].

La RM no se realiza de forma sistemática. Está indicada en ausencia de mejoría clínica para descartar un diagnóstico diferencial y cuando se plantea una descompresión quirúrgica.

En el 75% de los casos, muestra un realce lineal del nervio facial en las secuencias T1 tras la inyección de gadolinio (Fig. 34). Suele afectar a varios segmentos y es más frecuente a nivel de su porción laberíntica (primera porción), del ganglio geniculado y de su porción timpánica (segunda porción) [4]. Este realce parece correlacionar con los datos neurofisiológicos e indicaría una rotura de la barrera hematonerviosa, así como la presencia de edema (cuando el realce afecta a la porción intrameática, no existe correlación quirúrgica).

Figura 35. Enfermedad de Lyme. Secuencia 3D T1 con gadolinio: realce bilateral de los nervios trigéminos (A, flechas negras, C, flechas blancas) y de los paquetes acusticofaciales (B, flechas blancas).

Su valor pronóstico sigue siendo controvertido; cuando está presente, la recuperación clínica es más prolongada [76], pero no por ello menos completa [77].

Por el momento, los datos de la literatura no permiten establecer conclusiones definitivas, según los conceptos de la medicina basada en la evidencia, en cuanto al efecto beneficioso o perjudicial del tratamiento mediante descompresión quirúrgica [74].

Lesiones infecciosas

Tras la inyección de gadolinio se puede encontrar un realce en los nervios craneales en las infecciones del sistema nervioso, de origen bacteriano, viral, fúngico o parasitario [78]:
- la enfermedad de Lyme, debida a la espiroqueta *Borrelia burgdorferi* y que se transmite por la picadura de garrapata en ciertas zonas endémicas, puede manifestarse durante su fase secundaria por una afectación de los nervios craneales, preferentemente del III, IV, V y, sobre todo, el VII par craneal (en este caso se manifiesta por una PF a menudo bilateral). Los nervios aparecen engrosados y con realce [79] (Fig. 35);
- así mismo, en las meningitis tuberculosas, existen exudados inflamatorios en las cisternas de la base (meningitis denominada «basilar») y pueden aparecer en cualquier espacio subaracnoideo, incluidos los CAI, así como a nivel de los nervios craneales [15];
- las infecciones virales por virus del herpes simple de tipo 1 (VHS1), citomegalovirus (CMV) o virus de la varicela-zóster (VVZ) también pueden manifestarse por realces anómalos de los nervios craneales [80];
- las meningitis por *Cryptococcus neoformans* son las meningitis fúngicas más frecuentes; pueden observarse en pacientes tanto inmunodeficientes como inmunocompetentes. Una complicación infrecuente en estos casos es la neuropatía óptica, con necrosis de los nervios ópticos e infiltración de las meninges y de los nervios craneales por los microorganismos [78];
- también se ha descrito una diseminación neurológica de *Schistosoma,* que es infrecuente, con realce de los nervios craneales [78];
- la osteomielitis de la base del cráneo es un trastorno infrecuente y grave que afecta a la medular del hueso

© 2012 Elsevier Masson SAS. Tous droits réservés. - Document téléchargé le 01/10/2012 par fraga liber (454823)

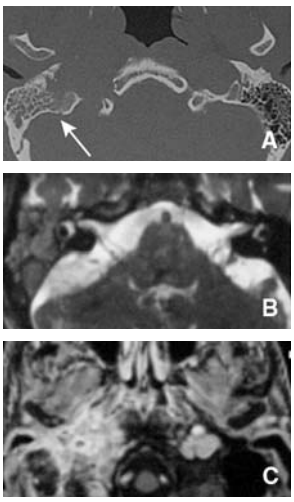

Figura 36. Osteomielitis de la base del cráneo. Lisis del hueso temporal derecho en la TC (A, flecha). Ocupación de las celdillas mastoideas y del APC en la secuencia 3D T2 CISS (interferencia constructiva en estado estacionario) (B). Realce intenso en T1 tras la inyección de gadolinio (C).

temporal, occipital y del esfenoides. En la mayoría de los casos es secundaria a una otitis maligna externa (pacientes inmunodeprimidos, diabéticos), debido a *Pseudomonas aeruginosa* (Fig. 36).

Lesiones inflamatorias [15]

También se ha descrito la presencia de realce de los nervios craneales en el síndrome de Guillain-Barré [81]. En estos casos también es secundario a la presencia de infiltrados inflamatorios.

Entre las granulomatosis, la sarcoidosis puede manifestarse como una meningitis aséptica, con engrosamientos nodulares y/o realces anómalos de las leptomeninges de las cisternas de la base y de los nervios craneales [25, 82].

En las PF postraumáticas puede haber un realce del nervio facial a nivel de la parte distal del segmento intrameatal [83], que correspondería a mecanismos inflamatorios de la vaina de la piamadre. Puede persistir hasta 2 años después del traumatismo.

■ Pruebas de imagen postoperatorias

Pruebas de imagen postoperatorias precoces

Las pruebas de imagen postoperatorias precoces están representadas sobre todo por la TC, con o sin inyección de contraste yodado, para buscar complicaciones postoperatorias precoces intracraneales [84, 85] como:

- un hematoma del APC, extra o subdural (Fig. 37);
- un derrame subdural no hemorrágico;
- un hematoma cerebeloso con o sin inundación del IV ventrículo;
- un neumoencéfalo grave,
- una trombosis del seno sigmoide;
- un accidente vascular temporal, en la mayoría de las ocasiones de origen venoso;
- una hidrocefalia, por lo general secundaria a las complicaciones provocadas;
- una lesión abscedada en el contexto de una meningitis;

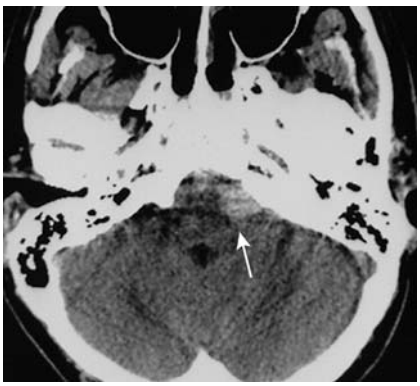

Figura 37. Hematoma del ángulo pontocerebeloso (APC) izquierdo: complicación postoperatoria precoz. Corte axial tomográfico sin inyección de contraste: hiperdensidad espontánea del APC izquierdo (flecha).

- una complicación parietal como una fístula de LCR, situada en la mayoría de las ocasiones a nivel de la herida quirúrgica [85].

En caso de rinorrea persistente, indicativa de una fístula de LCR, la localización exacta de la extravasación puede ponerse de manifiesto mediante una «cisterno-TC» (Fig. 38): se trata de una TC que se efectúa después de la inyección intratecal (a nivel lumbar) de contraste yodado. La adquisición se lleva a cabo a nivel de la base del cráneo y del encéfalo, con el paciente en decúbito prono para aumentar la rinorrea.

Pruebas de imagen postoperatorias tardías

Las pruebas de imagen postoperatorias a largo plazo se emplean sobre todo para el seguimiento de los schwannomas vestibulares y de los demás tumores benignos del APC. La principal prueba al respecto es la RM.

Tiene varios objetivos:

- verificar la ausencia o la presencia de un resto tumoral o de una recidiva, la vigilancia mediante RM aceptada en la actualidad tras la exéresis de un schwannoma vestibular es al año y a los 3, 5 y 8 años [86]. Sin embargo, el diagnóstico de recidiva mediante RM es difícil en ocasiones, debido a las modificaciones postoperatorias. Una captación de contraste nodular apunta más hacia una recidiva;
- seguir la evolución del proceso tumoral, bien después de una resección parcial o bien después de la radioterapia;
- evaluar las secuelas posterapéuticas pasado un tiempo.

Las pruebas de imagen permiten la evaluación postoperatoria de las descompresiones neurovasculares, sobre todo ante un fracaso clínico, para verifica la posición del teflón (Fig. 39) y la calidad de la separación del bucle arterial responsable de los síntomas o la existencia de una fibrosis perineural reactiva.

■ Conclusión

En los últimos años, las pruebas de imagen médicas han experimentado un auge considerable con los aparatos de TC y de RM de nueva generación.

Las enfermedades del ángulo pontocerebeloso y del CAI se han vuelto totalmente accesibles gracias a estos medios de imagen modernos.

© 2012 Elsevier Masson SAS. Tous droits réservés. - Document téléchargé le 01/10/2012 par fraga liber (454823)

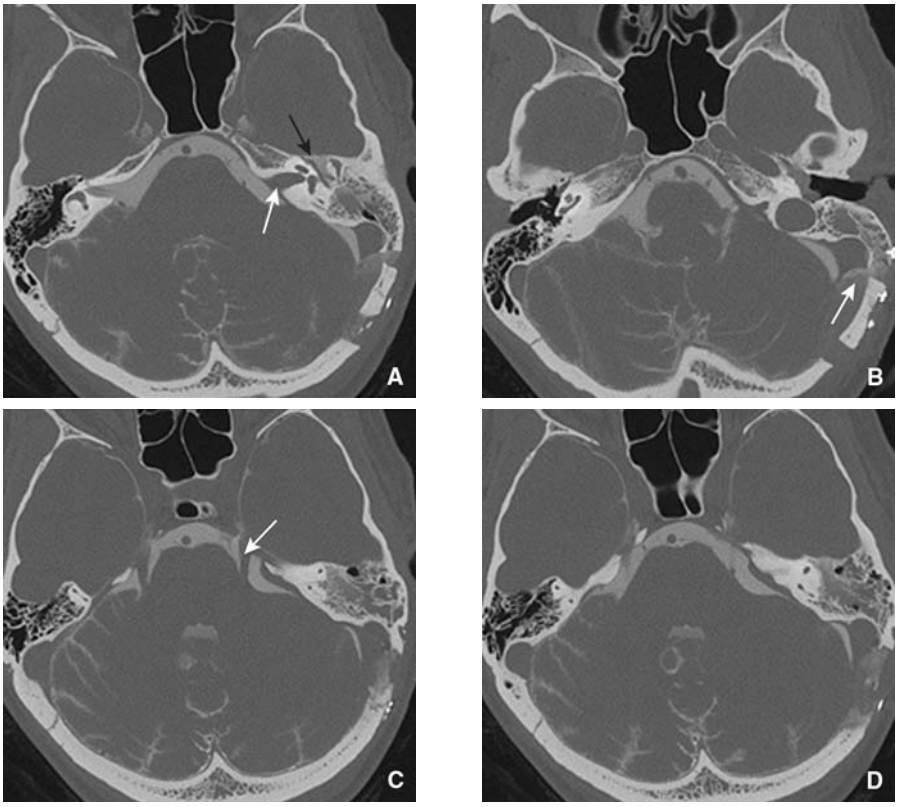

Figura 38. Tomografía computarizada tras la inyección intratecal de contraste yodado. Rinorrea en el postoperatorio de una extirpación de un schwannoma vestibular izquierdo por vía retrosigmoidea. Adquisición realizada en decúbito prono para evidenciar la fístula de líquido cefalorraquídeo (LCR) (A a D). El LCR aparece hiperdenso, perfilando las estructuras arteriales y venosas (C, nervios trigéminos, flecha negra). Obsérvese la fístula de LCR a nivel de las celdillas mastoideas (B, flecha gris) y del oído medio (A, flecha negra). El conducto auditivo interno (CAI) derecho está excluido de las cisternas (A, flecha blanca).

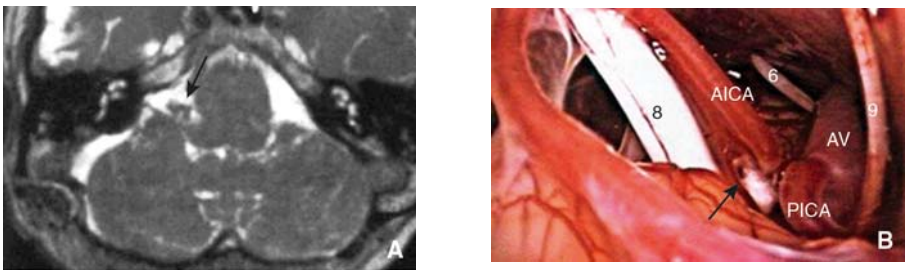

Figura 39. Aspecto postoperatorio de una cirugía de descompresión vascular (espasmo hemifacial derecho). Corte axial CISS (interferencia constructiva en estado estacionario) (A): el teflón está situado a nivel de la fosita lateral del bulbo y se presenta en hiposeñal (flecha). Imagen endoscópica al final de la intervención (B): posición del teflón (flecha). ACAI: arteria cerebelosa anteroinferior; ACPI: arteria cerebelosa posteroinferior; AV: arteria vertebral; 6: VI nervio craneal o nervio motor ocular externo; 8: nervio auditivo: 9: IX nervio craneal o nervio glosofaríngeo.

En la actualidad, la RM proporciona una definición espacial inframilimétrica y permite efectuar reconstrucciones en los tres planos del espacio. Gracias al desarrollo de nuevas secuencias, como la difusión, la perfusión y la espectrometría, también permite un estudio funcional y metabólico, lo que hace posible una precisión diagnóstica cada vez más fina de la enfermedad tumoral, infecciosa e inflamatoria.

Su papel suele ser fundamental en los conflictos vasculonerviosos, pues permite una definición óptima tanto de las estructuras nerviosas como vasculares, con lo que se puede establecer el diagnóstico positivo del conflicto y la cartografía vascular preoperatoria.

Los aparatos de TC multicorte de nueva generación permiten obtener definiciones espaciales cada vez más finas, reconstrucciones en los tres planos del espacio y reconstrucciones volumétricas, que aún se utilizan poco en las enfermedades del APC. El desarrollo probable de la «endoscopia virtual» del APC permite una localización casi quirúrgica.

La arteriografía, aunque cada vez se utiliza menos con fines diagnósticos, ha pasado en cambio al estatus de técnica terapéutica endovascular mínimamente invasiva. Es un método obligatorio en el tratamiento de algunas malformaciones vasculares intracraneales y en el tratamiento quirúrgico de algunos tumores intra o extracraneales.

© 2012 Elsevier Masson SAS. Tous droits réservés. - Document téléchargé le 01/10/2012 par fraga liber (454823)

Bibliografía

[1] Naggara O, Rodrigo S, Bienvenu M, Meder JF, Hamon M, Gauvrit JY, et al. Imagerie par résonance magnétique de diffusion de l'encéphale chez l'adulte : technique, résultats normaux et pathologiques. *EMC* (Elsevier Masson SAS, Paris), Radiodiagnostic - Squelette normal-Neuroradiologie-Appareil locomoteur, 30-806-C-10, 2005.

[2] Liu P, Saida Y, Yoshioka H, Itai Y. MR imaging of epidermoids at the cerebellopontine angle. *Magn Reson Med Sci* 2003;**2**: 109-15.

[3] Held P, Fellner C, Fellner F, Seitz J, Graf S, Hilbert M, et al. MRI of inner ear and facial nerve pathology using 3D MP-RAGE and 3D CISS sequences. *Br J Radiol* 1997; **70**(834):558-66.

[4] Girard N, Raybaud C, Poncet M. 3D-FT MRI of the facial nerve. *Neuroradiology* 1994;**36**:462-8.

[5] Tsuchiya K, Aoki C, Hachiya J. Evaluation of MR cisternography of the cerebellopontine angle using a balanced fast-field-echo sequence: preliminary findings. *Eur Radiol* 2004;**14**:239-42.

[6] Naganawa S, Koshikawa T, Fukatsu H, Ishigaki T, Fukuta T. MR cisternography of the cerebellopontine angle: comparison of three-dimensional fast asymmetrical spin-echo and three-dimensional constructive interference in the steady-state sequences. *AJNR Am J Neuroradiol* 2001;**22**: 1179-85.

[7] Satoh T, Onoda K, Date I. Fusion imaging of three-dimensional magnetic resonance cisternograms and angiograms for the assessment of microvascular decompression in patients with hemifacial spasms. *J Neurosurg* 2007;**106**:82-9.

[8] Ishimori T, Nakano S, Kagawa M, Yokoe K, Togami T, Asakura H, et al. Virtual endoscopic images by 3D FASE cisternography for neurovascular compression. *Magn Reson Med Sci* 2003;**2**:145-9.

[9] Willinek WA, Born M, Simon B, Tschampa HJ, Krautmacher C, Gieseke J, et al. Time-of-flight MR angiography: comparison of 3.0-T imaging and 1.5-T imaging--initial experience. *Radiology* 2003;**229**:913-20.

[10] Girard N, Poncet M, Caces F, Tallon Y, Chays A, Martin-Bouyer P, et al. Three-dimensional MRI of hemifacial spasm with surgical correlation. *Neuroradiology* 1997;**39**:46-51.

[11] Gauvrit JY, Law M, Xu J, Carson R, Sunenshine P, Chen Q. Time-resolved MR angiography: optimal parallel imaging method. *AJNR Am J Neuroradiol* 2007;**28**:835-8.

[12] Petrella JR, Provenzale JM. MR perfusion imaging of the brain: techniques and applications. *AJR Am J Roentgenol* 2000;**175**:207-19.

[13] Galanaud D, Nicoli F, Confort-Gouny S, Le FY, Dormont D, Girard N, et al. Brain magnetic resonance spectroscopy. *J Radiol* 2007;**88**(3Pt2):483-96.

[14] Schneider JF, Confort-Gouny S, Viola A, Le Fur Y, Viout P, Bennathan M, et al. Multiparametric differentiation of posterior fossa tumors in children using diffusion-weighted imaging and short echo-time 1H-MR spectroscopy. *J Magn Reson Imaging* 2007;**26**:1390-8.

[15] Jager L, Reiser M. CT and MR imaging of the normal and pathologic conditions of the facial nerve. *Eur J Radiol* 2001; **40**:133-46.

[16] Sheehan J, Yen CP, Arkha Y, Schlesinger D, Steiner L. Gamma knife surgery for trigeminal schwannoma. *J Neurosurg* 2007; **106**:839-45.

[17] Monnier G, Tatu L, Cosson A. Atteintes périphériques des nerfs crâniens : anatomie. *Rev Med Liege* 2004;**59**(suppl1): 67-81.

[18] Mom T, Gabrillargues J, Gilain L, Chazal J, Kemeny JL, Vanneuville G. Anatomie du pédicule vasculonerveux facio-cochléo-vestibulaire. *Neurochirurgie* 2002;**48**:387-97.

[19] Rouvière H, Delmas A. Vaisseaux du névraxe. In: Rouvière H, Delmas A, editors. *Anatomie humaine descriptive, topographique et fonctionnelle*. Paris: Masson; 1997. p. 737-48.

[20] Rubinstein D, Sandberg EJ, Cajade-Law AG. Anatomy of the facial and vestibulocochlear nerves in the internal auditory canal. *AJNR Am J Neuroradiol* 1996;**17**:1099-105.

[21] Maya MM, Lo WW, Kouvanlikaya I. Temporal bone: tumors and cerebellopontine angle lesions. In: Som PM, Curtin HD, editors. *Head and neck imaging*. St Louis: CV Mosby; 2003. p. 1275-360.

[22] Evans DG, Moran A, King A, Saeed S, Gurusinghe N, Ramsden R. Incidence of vestibular schwannoma and neurofibromatosis 2 in the North West of England over a 10-year period: higher incidence than previously thought. *Otol Neurotol* 2005;**26**:93-7.

[23] Mackle T, Rawluk D, Walsh RM. Atypical clinical presentations of vestibular schwannomas. *Otol Neurotol* 2007;**28**:526-8.

[24] Matthies C, Samii M. Management of 1000 vestibular schwannomas (acoustic neuromas): clinical presentation. *Neurosurgery* 1997;**40**:1-0.

[25] Aarnisalo AA, Suoranta H, Ylikoski J. Magnetic resonance imaging findings in the auditory pathway of patients with sudden deafness. *Otol Neurotol* 2004;**25**:245-9.

[26] Schlieter M, Zoubaa S, Kress B, Unterberg A, Jacobi C, Hahnel S. Hemorrhagic acoustic schwannoma: radiological and histopathological findings. *J Neuroradiol* 2005;**32**: 210-2.

[27] Chandrasekhar SS, De La Cruz A, Lo WW, Telischi FF. Imaging of the cerebellopontine angle. In: Jackler RK, Brackmann DE, editors. *Neurotology*. St Louis: CV Mosby; 1994. p. 361-98.

[28] Kanzaki J, Tos M, Sanna M, Moffat DA, Monsell EM, Berliner KI. New and modified reporting systems from the consensus meeting on systems for reporting results in vestibular schwannoma. *Otol Neurotol* 2003;**24**:642-9.

[29] Koos WT, Spetzler RF, Bock FW. Microsurgery of cerebelllopontine angle tumors. In: Koos WT, Bock FW, Spetzler RF, editors. *Clinical microneurosurgery*. Stuttgart: Georg Thieme; 1976. p. 91-112.

[30] Vokurka EA, Herwadkar A, Thacker NA, Ramsden RT, Jackson A. Using Bayesian tissue classification to improve the accuracy of vestibular schwannoma volume and growth measurement. *AJNR Am J Neuroradiol* 2002;**23**:459-67.

[31] Darrouzet V, Franco-Vidal V, Liguoro D. Neurinome de l'acoustique. *EMC* (Elsevier Masson SAS, Paris), Otorhinolaryngologie, 20-250-A-10, 2006.

[32] Labit-Bouvier C, Crebassa B, Andrac-Meyer L, Magnan J, Charpin C. Clinicopathologic growth factors in vestibular schwannomas: a morphological and immunohistochemical study of 69 tumours. *Acta Otolaryngol* 2000;**120**:950-4.

[33] Stangerup SE, Caye-Thomasen P, Tos M, Thomsen J. The natural history of vestibular schwannoma. *Otol Neurotol* 2006;**27**:547-52.

[34] Magnan J, Barbieri M, Mora R, Murphy S, Meller R, Bruzzo M, et al. Retrosigmoid approach for small and medium-sized acoustic neuromas. *Otol Neurotol* 2002;**23**: 141-5.

[35] Gouveris HT, Victor A, Mann WJ. Cochlear origin of early hearing loss in vestibular schwannoma. *Laryngoscope* 2007; **117**:680-3.

[36] Grayeli AB, Fond C, Kalamarides M, Bouccara D, Cazals-Hatem D, Cyna-Gorse F, et al. Diagnosis and management of intracochlear schwannomas. *Otol Neurotol* 2007;**28**: 951-7.

[37] Barbieri M, Bruzzo M, Mora R, Meller R, Chays A, Magnan J. Cochlear schwannomas. *Skull Base* 2001;**11**:241-4.

[38] Baser ME, Friedman JM, Aeschliman D, Joe H, Wallace AJ, Ramsden RT, et al. Predictors of the risk of mortality in neurofibromatosis 2. *Am J Hum Genet* 2002;**71**:715-23.

[39] Sarma S, Sekhar LN, Schessel DA. Nonvestibular schwannomas of the brain: a 7-year experience. *Neurosurgery* 2002;**50**:437-48.

[40] Martin N, Sterkers O, Mompoint D, Nahum H. Facial nerve neuromas: MR imaging. Report of four cases. *Neuroradiology* 1992;**34**:62-7.

© 2012 Elsevier Masson SAS. Tous droits réservés. - Document téléchargé le 01/10/2012 par fraga liber (454823)

[41] May M, Schaitkin BM. Tumors involving the facial nerve. In: May M, Schaitkin BM, editors. *The facial nerve*. New York: Thieme; 2000. p. 393-408.

[42] Wiggins 3rd RH, Harnsberger HR, Salzman KL, Shelton C, Kertesz TR, Glastonbury CM. The many faces of facial nerve schwannoma. *AJNR Am J Neuroradiol* 2006;**27**:694-9.

[43] Park HY, Kim SH, Son EJ, Lee HK, Lee WS. Intracanalicular facial nerve schwannoma. *Otol Neurotol* 2007;**28**:376-80.

[44] Yokota N, Yokoyama T, Nishizawa S. Facial nerve schwannoma in the cerebellopontine cistern. Findings on high resolution CT and MR cisternography. *Br J Neurosurg* 1999; **13**:512-5.

[45] Sartoretti-Schefer S, Kollias S, Valavanis A. Spatial relationship between vestibular schwannoma and facial nerve on three-dimensional T2-weighted fast spin-echo MR images. *AJNR Am J Neuroradiol* 2000;**21**:810-6.

[46] Achilli V, Mignosi S. Facial nerve hemangioma. *Otol Neurotol* 2002;**23**:1003-4.

[47] Yoshida K, Kawase T. Trigeminal neurinomas extending into multiple fossae: surgical methods and review of the literature. *J Neurosurg* 1999;**91**:202-11.

[48] Stone JA, Cooper H, Castillo M, Mukherji SK. Malignant schwannoma of the trigeminal nerve. *AJNR Am J Neuroradiol* 2001;**22**:505-7.

[49] Magliulo G, Zardo F, Bertin S, D'Amico R, Savastano V. Meningiomas of the internal auditory canal: two case reports. *Skull Base* 2002;**12**:19-26.

[50] Ayache D, Trabalzini F, Bordure P, Gratacap B, Darrouzet V, Schmerber S, et al. Serous otitis media revealing temporal en plaque meningioma. *Otol Neurotol* 2006;**27**:992-8.

[51] Desgeorges M, Sterkers O. Classification anatomo-radiologique des méningiomes de la partie postérieure de la base du crâne. 140 cas. *Neurochirurgie* 1994;**40**:273-95.

[52] Deveze A, Franco-Vidal V, Liguoro D, Guerin J, Darrouzet V. Transpetrosal approaches for meningiomas of the posterior aspect of the petrous bone Results in 43 consecutive patients. *Clin Neurol Neurosurg* 2007;**109**:578-88.

[53] Hakyemez B, Aksoy U, Yildiz H, Ergin N. Intracranial epidermoid cysts: diffusion-weighted, FLAIR and conventional MR findings. *Eur J Radiol* 2005;**54**:214-20.

[54] Dutt SN, Mirza S, Chavda SV, Irving RM. Radiologic differentiation of intracranial epidermoids from arachnoid cysts. *Otol Neurotol* 2002;**23**:84-92.

[55] Huang TW, Young YH. Differentiation between cerebellopontine angle tumors in cancer patients. *Otol Neurotol* 2002;**23**:975-9.

[56] Facon F, Bruzzo M, Figarella-Branger D, Girard N, Chays A, Magnan J. Adenocarcinoma of the endolymphatic sac in children. A case report. *Rev Laryngol Otol Rhinol (Bord)* 2002;**123**:55-9.

[57] Guevara N, Chays A, Bruzzo M, Meller R, Fatou-Balansard C, Magnan J. Cerebellopontine angle paraganglioma. *Otol Neurotol* 2003;**24**:469-72.

[58] Nguyen DQ, Boulat E, Troussier J. Reyt El, Lavieille JP, Schmerber SI. The jugulotympanic paragangliomas: 41 cases report. *Rev Laryngol Otol Rhinol (Bord)* 2005;**126**:7-13.

[59] Moller AR. Vascular compression of cranial nerves. I. History of the microvascular decompression operation. *Neurol Res* 1998;**20**:727-31.

[60] Moller AR. Vascular compression of cranial nerves: II: pathophysiology. *Neurol Res* 1999;**21**:439-43.

[61] Magnan J. The value of endoscopy in otology and neuro-otology. *Otol Jpn* 2003;**13**:163-73.

[62] Sindou MP, Polo G, Fischer C, Vial C. Neurovascular conflict and hemifacial spasm. *Suppl Clin Neurophysiol* 2006;**58**: 274-81.

[63] Guevara N, Deveze A, Buza V, Laffont B, Magnan J. Microvascular decompression of cochlear nerve for tinnitus incapacity: pre-surgical data, surgical analyses and long-term follow-up of 15 patients. *Eur Arch Otorhinolaryngol* 2008; **265**:397-401.

[64] Sindou MP, Howeidy T, Acevedo G. Anatomical observations during microvascular decompression for idiopathic trigeminal neuralgia (with correlations between topography of pain and site of the neurovascular conflict). Prospective study in a series of 579 patients. *Acta Neurochir (Wien)* 2002; **144**:1-3.

[65] Balansard C, Meller R, Bruzzo M, Chays A, Girard N, Magnan J. [Trigeminal neuralgia: results of microsurgical and endoscopic-assisted vascular decompression]. *Ann Otolaryngol Chir Cervicofac* 2003;**120**:330-7.

[66] Resnick DK, Jannetta PJ, Bissonnette D, Lanzino G. Microvascular decompression for glossopharyngeal neuralgia. *Neurosurgery* 1995;**36**:64-8.

[67] Lovely TJ, Jannetta PJ. Surgical management of geniculate neuralgia. *Am J Otol* 1997;**18**:512-7.

[68] Zager EL, Shaver EG, Hurst RW, Flamm ES. Distal anterior inferior cerebellar artery aneurysms. Report of four cases. *J Neurosurg* 2002;**97**:692-6.

[69] Blaser S, Propst EJ, Martin D, Feigenbaum A, James AL, Shannon P, et al. Inner ear dysplasia is common in children with Down syndrome (trisomy 21). *Laryngoscope* 2006;**116**: 2113-9.

[70] Westerhof JP, Rademaker J, Weber BP, Becker H. Congenital malformations of the inner ear and the vestibulocochlear nerve in children with sensorineural hearing loss: evaluation with CT and MRI. *J Comput Assist Tomogr* 2001;**25**: 719-26.

[71] Antunes ML, Testa JR, Frazatto R, Barberi JA, Silva RF. Rare osteodysplasia of the temporal bone. *Rev Bras Otorrinolaringol* 2005;**71**:228-32 (Engl Ed).

[72] Wahab Hamed AA, Linthicum Jr. FH. Temporal bone osteopetrosis. *Otol Neurotol* 2004;**25**:635.

[73] Bahmad Jr. F, Merchant SN. Paget disease of the temporal bone. *Otol Neurotol* 2007;**28**:1157-8.

[74] Grogan PM, Gronseth GS. Practice parameter: steroids, acyclovir, and surgery for Bell's palsy (an evidence-based review): report of the Quality Standards Subcommittee of the American Academy of Neurology. *Neurology* 2001;**56**: 830-6.

[75] Peitersen E. Bell's palsy: the spontaneous course of 2,500 peripheral facial nerve palsies of different etiologies. *Acta Otolaryngol* 2002;**549**:4-30 [suppl].

[76] Burgio DL, Siddique S, Haupert M, Meleca RJ. Magnetic resonance imaging of the facial nerve in children with idiopathic facial paralysis. *Otolaryngol Head Neck Surg* 2000;**122**:556-9.

[77] Engstrom M, Abdsaleh S, Ahlstrom H, Johansson L, Stalberg E, Jonsson L. Serial gadolinium-enhanced magnetic resonance imaging and assessment of facialnerve function in Bell's palsy. *Otolaryngol Head Neck Surg* 1997;**117**:559-66.

[78] Saremi F, Helmy M, Farzin S, Zee CS, Go JL. MRI of cranial nerve enhancement. *AJR Am J Roentgenol* 2005;**185**: 1487-97.

[79] Greer DM, Schaefer PW, Plotkin SR, Hasserjian RP, Steere AC. Case records of the Massachusetts General Hospital. Case 11-2007. A 59-year-old man with neck pain, weakness in the arms, and cranial-nerve palsies. *N Engl J Med* 2007;**356**:1561-70.

[80] Sartoretti-Schefer S, Wichmann W, Valavanis A. Idiopathic, herpetic, and HIV-associated facial nerve palsies: abnormal MR enhancement patterns. *AJNR Am J Neuroradiol* 1994;**15**: 479-85.

[81] Fulbright RK, Erdum E, Sze G, Byrne T. Cranial nerve enhancement in the Guillain-Barré syndrome. *AJNR Am J Neuroradiol* 1995;**16**:923-5.

[82] Nowak DA, Widenka DC. Neurosarcoidosis: a review of its intracranial manifestation. *J Neurol* 2001;**248**:363-72.

[83] Sartoretti-Schefer S, Scherler M, Wichmann W, Valavanis A. Contrast-enhanced MR of the facial nerve in patients with posttraumatic peripheral facial nerve palsy. *AJNR Am J Neuroradiol* 1997;**18**:1115-25.

[84] Horowitz SW, Leonetti JP, Zar-Kia B, Anderson D. Postoperative radiographic findings following acoustic neuroma removal. *Skull Base Surg* 1996;**6**:199-205.

© 2012 Elsevier Masson SAS. Tous droits réservés. - Document téléchargé le 01/10/2012 par fraga liber (454823)

[85] Darrouzet V, Martel J, Enee V, Bebear JP, Guerin J. Vestibular schwannoma surgery outcomes: our multidisciplinary experience in 400 cases over 17 years. *Laryngoscope* 2004; **114**:681-8.

[86] Mazzoni A, Calabrese V, Moschini L. Residual and recurrent acoustic neuroma in hearing preservation procedures: neuroradiologic and surgical findings. *Skull Base Surg* 1996;**6**:105-12.

G. Placko-Parola, Docteur.
Service de neuroradiologie diagnostique et interventionnelle, Hôpital de la Timone, Université de la Méditerranée, 264, rue Saint-Pierre, 13005 Marseille, France.

J.-P. Lavieille, Professeur (Jean-pierre.lavieille@ap-hm.fr).
A. Deveze, Docteur.
Service ORL et chirurgie cervicofaciale, Hôpital Nord, chemin des Bourrelly, 13915 Marseille cedex 20, France.
UMR-MD2 IFR J. Roche, Faculté de médecine Nord, boulevard Paul-Dremard, 13916 Marseille cedex 20, France.

J. Magnan, Professeur.
Service ORL et chirurgie cervicofaciale, Hôpital Nord, chemin des Bourrelly, 13915 Marseille cedex 20, France.

N. Girard, Professeur.
Service de neuroradiologie diagnostique et interventionnelle, Hôpital de la Timone, Université de la Méditerranée, 264, rue Saint-Pierre, 13005 Marseille, France.
Centre de résonance magnétique biologique et médicale, UMR-CNRS 6612, Faculté de médecine, Université de la Méditerranée, Marseille, France.

Cualquier referencia a este artículo debe incluir la mención del artículo original: Placko-Parola G., Lavieille J.-P., Deveze A., Magnan J., Girard N. Imagerie de l'angle pontocérébelleux et du méat auditif interne normale et pathologique. EMC (Elsevier Masson SAS, Paris), Oto-rhino-laryngologie, 20-047-A-80, 2009.

Disponible en www.em-consulte.com/es

Algoritmos · Ilustraciones complementarias · Vídeos / Animaciones · Aspectos legales · Información al paciente · Informaciones complementarias · Autoevaluación · Caso clínico

© 2012 Elsevier Masson SAS. Tous droits réservés. - Document téléchargé le 01/10/2012 par fraga liber (454823)

Este artículo comprende también el contenido multimedia siguiente, accesible en línea en www.em-consulte.com/es

1 autoevaluación

Cliquez ici

1 vídeo/animación

Cliquez ici

© 2012 Elsevier Masson SAS. Tous droits réservés. - Document téléchargé le 01/10/2012 par fraga liber (454823)